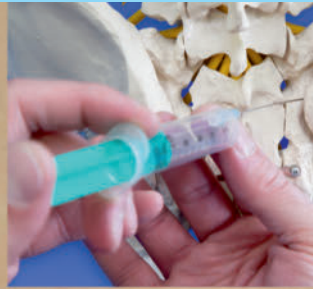

Sportphysio

2020
8. Jahrgang
Seite 169–184

Sonderdruck



SIPS

**Injektionstherapie an
der Wirbelsäule bei
Sportlern**

Medianlinie

Beckenkamm

L4

L5


S1

SIPS

Theodoros Theodoridis

Verlag und Copyright
© 2020 by
Georg Thieme Verlag KG
Postfach 30 11 20
70451 Stuttgart
ISSN 2196-5951

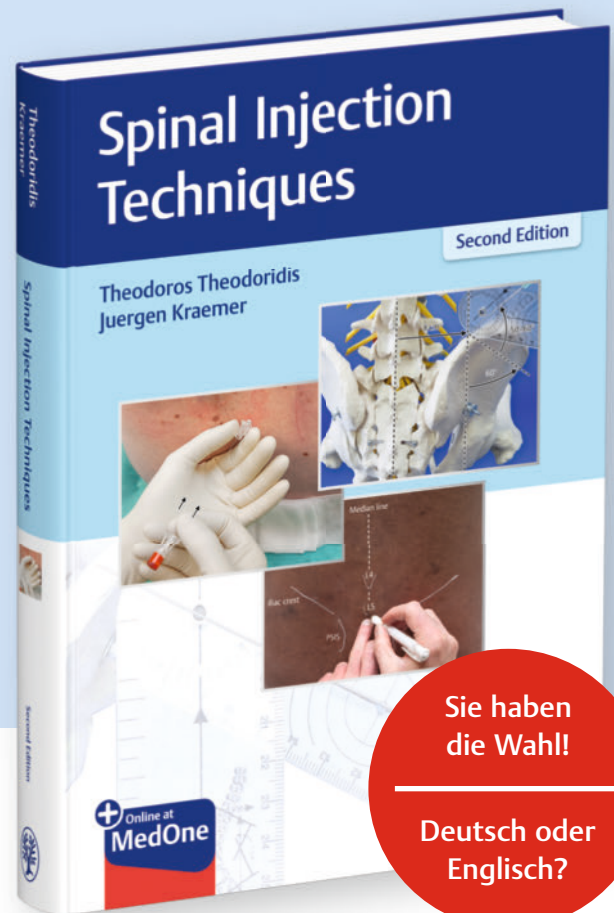

Alle Rechte liegen beim
Verlag.



 **Thieme**

PRÄZISE & SICHER

THE MOST EFFECTIVE METHODS



Sie haben
die Wahl!

Deutsch oder
Englisch?

Alle „Single-shot“-Techniken an der Wirbelsäule werden Schritt für Schritt in ca. 500 farbigen Abbildungen dargestellt. Ohne CT oder Bildwandler, von der Halswirbelsäule bis zum Sacrum! Profitieren Sie von den umfassenden und didaktisch hervorragenden Darstellungen der Injektionstechniken am Skelettmodell, an anatomischen Präparaten und an Patienten.

Injektionstherapie an der Wirbelsäule Theodoridis/Krämer

3., vollst. überarb. u. erw. Aufl.
2016/344 S./511 Abb./geb.
Buch + Online-Version in der eRef
ISBN 978 3 13 141043 6
157,99 € [D]

All common methods for the injection of local anesthetics to address pain from the cervical spine to the sacrum. The authors describe techniques that are viable alternatives to spine surgery and that do not rely on diagnostic imaging. About 500 color illustrations and photographs demonstrate the relevant anatomy, patient positioning, and accurate needle placement.

Spinal Injection Techniques Theodoridis/Krämer (Eds.)

2nd Ed.
2019/308 pp./503 illus./hardcover & ebook
Online at MedOne
ISBN 978 3 13 241447 1
The Americas \$194.99
Europe, Africa, Asia, Australia RRP 174.99 €

Customers in The Americas are invoiced in United States Dollar. Customers in Europe, Africa, Asia and Australia are invoiced in Euro. Prices are subject to change without notice.

www.thieme.de/shop

 **Thieme**

Die Injektionstherapie an der Wirbelsäule bei Sportlern

Theodoros Theodoridis

Das Management von Rückenschmerzen bei Sportlern stellt besondere Anforderungen an die behandelnden Physiotherapeuten und Ärzte. Nicht nur Leistungssportler, sondern auch Freizeitsportler mit Rückenschmerzen bleiben in der Regel trotz Beschwerden trainingsaktiv. Insbesondere beim Spitzensport ist schnellstmögliche Einsatzbereitschaft mit Höchstleistungen erwünscht. Die Injektionstherapie an der Wirbelsäule besitzt dabei einen besonderen Stellenwert. Es wird kausal und direkt am Entstehungsort im Wirbelsäulensegment behandelt. Dies führt häufig zu der entscheidenden Befundbesserung.

Allgemeiner Teil

Einleitung

Rückenschmerzen sind ein weit verbreitetes Leiden nicht nur in der Allgemeinbevölkerung, sondern auch bei Sportlern. Die Lebenszeitprävalenz von Rückenschmerzen bei Sportlern beträgt 1–94 % und die Punktprävalenz 18–65 %. Bei deutschen Spitzensportlern liegen die Prävalenzen bei 77 % bzw. 34 % und sind höher im Vergleich zu der Allgemeinbevölkerung (11–84 % und 7–33 %). Die Prävalenz von Rückenschmerzen variiert zwischen Sportlern verschiedener Disziplinen. Ein hohes Trainingsvolumen bei Sportlern und ein niedriges Trainingsvolumen in der Allgemeinbevölkerung könnten die Prävalenzraten erhöhen [35].

Rückenschmerzen können auch mit einer radikulären oder pseudoradikulären Symptomatik einhergehen. Sie zeigen meistens einen gutartigen Spontanverlauf und sprechen auf eine konservative Therapie an. Allerdings haben die Symptome oftmals einen rezidivierenden Charakter mit vorübergehenden Beschwerdespitzen, selbst nach komplett schmerzfreien Intervallen [32]. Dieser Umstand erschwert nicht nur den Alltag, geschweige denn das Training, sondern kann unter Umständen, durch das Risiko der persönlichen Karrieregefährdung, zu enormen psychischen Belastungen im alltäglichen Leben der Betroffenen und deren Umfeld führen. Die interventionelle Injektionstherapie erweitert das konservative Behandlungsspektrum teilweise auch im Grenzbereich zu den Operationsindikationen, die nur bei den eher seltenen gravierenden Lähmungen oder ausgeprägten therapieresistenten Beschwerden gestellt werden müssen [31]. In der Regel schafft man es somit, die im Spontanverlauf auftretenden Beschwerdespitzen abzubauen und dadurch die rasche Trainingswiederaufnahme zu beschleunigen. Demzufolge hat die *Injektionstherapie an der Wirbelsäule*

einen besonders hohen Stellenwert bei der Behandlung von Rückenschmerzen bei Sportlern.

Behandlungsprinzip

Die Wirkung der *interventionellen Injektionstherapie* basiert auf der *lokalen* Applikation schmerzstillender, entzündungshemmender und abschwellender Medikamente direkt am Ausgangspunkt der Nozizeption im Wirbelsäulensegment. Dadurch werden die Entzündungsprozesse, die zu einer Erregung von Nervenfasern und somit zur Schmerzentstehung führen, *direkt vor Ort* beeinflusst. Die Injektionen werden in Form von *epiduralen Injektionen*, *Nervenwurzelblockaden* sowie *Facetten- und Iliosakralgelenkinfiltrationen* als *Single-Shot-Techniken* durchgeführt [9][32]. Verwendet werden entweder niedrigkonzentrierte Lokalanästhetika, Kortikosteroide oder beides zusammen. Bei der Anwendung von Kortikosteroiden ist zu beachten, dass es sich bei deren lokaler Applikation an Nervenstrukturen (epidural/periradikulär/perineural) um eine „zulassungsüberschreitende“ (Off-Label-Use) Therapiemaßnahme handelt [9].

Die Hemmung der Schmerzleitung im Bereich der C-Fasern (Schmerzfasern) gilt als zweites therapeutisches Prinzip. Durch Unterbindung der Schmerzweiterleitung wird verhindert, dass durch Dauerbeschuss des Spinalganglions und des zentralen Nervensystems Chronifizierungsvorgänge auftreten [27].

Mit den interventionellen Techniken können aber auch *diagnostische* Zwecke erfüllt werden. Dies ist dann erforderlich, wenn die genaue Lokalisation der Schmerzentstehung unsicher ist, z. B. dann, wenn das klinische Bild mit der Bildgebung nicht korreliert. Aber auch in der präoperativen Diagnostik sind oft diagnostische Interventionen indiziert, z. B. um festzustellen, welcher Nerv in welcher Etage die Symptome verursacht.

Bildsteuerung

Bei der Durchführung der *interventionellen Diagnostik* ist immer ein bildgebendes Verfahren notwendig. Ziel ist es, mit geringen Mengen an Lokalanästhetikum (0,5–1,0 ml) eine einzelne anatomische Struktur zu anästhesieren und somit den Schmerz lokal auszuschalten, um damit Rückschlüsse auf die Schmerzzursache zu bekommen. Dabei ist die genaue Lokalisation der Nadelspitze wichtig; sie muss visuell erfasst werden, um den diagnostischen Zweck zu erfüllen. Danebenliegende Strukturen sollen nicht mit anästhesiert werden [9].

Die *interventionelle Therapie* dagegen kann sowohl in bildgebender Technik als auch in nichtbildgebender (landmarkengestützter) Technik durchgeführt werden [9].

Bei der Durchführung in bildgebender Technik erfolgen die Interventionen in der Regel unter Zuhilfenahme von Röntgenbildwandler- bzw. CT-Kontrolle. Dabei muss sowohl die Strahlenexposition bei einmaliger Injektion als auch das Risiko der kumulativen Strahlenbelastung bei wiederholten Injektionen berücksichtigt werden [17]. In den letzten Jahren kommen vermehrt sonografiegesteuerte Injektionstechniken zum Einsatz. Allerdings sind dieser bildgebenden Methode, ungeachtet der ebenfalls hohen Anschaffungskosten, Grenzen in Bezug auf Injektionstechnik bzw. Injektionsort gesetzt.

Bei den landmarkengestützten Injektionstechniken gelingt das Verschieben der Kanülen nach palpatorisch-anatomischen Orientierungspunkten, sogenannten „anatomischen Landmarken“. Das bedeutet, dass während der Intervention auf die Anwendung bildgebender Verfahren verzichtet wird. In der Hand des Erfahrenen sind landmarkengestützte Injektionen genauso sicher und wirkungsvoll wie die Bildwandler- oder CT-gesteuerten Techniken, können aber im Vergleich ohne größeren kostenintensiven apparativen und organisatorischen Aufwand strahlenfrei (für Patient und Arzt) angewandt werden. Dadurch lässt sich auch die in der Regel notwendige Wiederholung der Injektionen in einem Behandlungszyklus in der Facharztpraxis zweifellos einfacher planen und gestalten [34].

Indikationen für die Anwendung eines bildgebenden Verfahrens ergeben sich z. B. bei fehlender Wirkung einer abgelaufenen Injektionsserie ohne Bildgebung oder aus besonderen anatomischen Verhältnissen mit Schwierigkeit, spezielle Landmarken aufzufinden. Alle Verfahren haben schließlich eine lange Lernkurve und ein gemeinsames Ziel. Neben der schnellen Beschwerdelinderung gilt es die komplikationsträchtigen offenen Operationen zu vermeiden, welche irreversible Folgeerscheinungen hinterlassen können. Dies ist bei einer sorgfältig durchgeführten Injektionstherapie nicht der Fall.

Kontraindikationen und Komplikationsmöglichkeiten

► **Tab. 1** Kontraindikationen für die interventionelle Injektionstherapie bei Sportlern

- Hautläsionen und/oder Hautirritationen im Injektionsbereich
- lokale und/oder systemische Infektionen (geschwächtes Immunsystem, grippaler Infekt)
- Überempfindlichkeit gegenüber Lokalanästhetika
- Steroidkontraindikationen
- Bekannte neurologische Anfallsleiden und Rückenmarkserkrankungen
- kardiale Überleitungsstörungen
- Einnahme blutverdünnender Medikamente (z.B. Aspirin, Nahrungsergänzungsmittel mit blutverdünnender Wirkung)

Die Indikation zur Injektionstherapie im betroffenen Wirbelsäulenabschnitt wird erst dann gestellt, wenn die Diagnose gesichert ist. Dies erfolgt durch:

1. eingehende Erhebung der allgemeinen und speziellen Anamnese
2. klinische neuroorthopädische Untersuchung
3. manuelle Funktionsdiagnostik
4. Darstellung des betroffenen Wirbelsäulenabschnitts mittels des für den individuellen Fall erforderlichen bildgebenden Verfahrens
5. Überprüfung der Korrelation von Bildgebung und klinischem Bild
6. ggf. Bestimmung des Laborstatus

Dadurch kann außerdem ermittelt werden, ob *Kontraindikationen* vorliegen (► **Tab. 1**), welche bei Nichtbeachtung zu Komplikationen führen könnten.

Im Vergleich zu anderen minimalinvasiven Verfahren wie Lasertherapie, intradiskale, perkutane und endoskopische Eingriffe ist hier *jedoch die Komplikationsrate sehr gering* [11][12][33][37].

Am häufigsten sind orthostatische Reaktionen zu verzeichnen. Symptome wie Blässe, Übelkeit und kurzzeitige Bewusstseinsbeeinträchtigung sind meist harmlos und durch Hochlagerung der Beine rasch reversibel. Die versehentliche Punktion der Pleura pulmonalis, zerebrale und kardiovaskuläre Komplikationen durch intravasale Applikation, allergische Reaktionen, Infektionen, tiefe Blutungen, Dura- oder Nervenwurzelaschenpunktionen sowie eine akzidentelle intrathekale LA-Applikation erlangen dagegen, aufgrund der Nähe zum ZNS, eine besondere Bedeutung und können zu schwerwiegenden Komplikationen führen. Diese können letztendlich unabhängig von der technischen Durchführung der Injektionen auftreten. Die direkte Lokalanästhesiegabe wirbelsäulennah gehört – trotz möglicher Komplikationen und Nebenwirkungen – zu den sichersten und wirksamsten Therapiemaßnahmen [34].

„Red Flags“ und „Yellow Flags“

Mit der Bezeichnung „Red Flags“ sind alarmierende Symptome bzw. Vorerkrankungen gemeint, die als Begleitscheinungen von Rückenschmerzen auftreten bzw. Warnhinweise für gefährliche Verläufe sein können. Diese bedürfen einer besonderen Beachtung, da es sich hierbei um schwerwiegende Erkrankungen mit dringendem Handlungsbedarf handeln kann [4][9].

Das Vorhandensein z. B. von kürzlich durchgemachten bakteriellen Infektionen ggf. mit Fieber oder Schüttelfrost, eine zunehmende Appetitlosigkeit, ggf. mit Gewichtsverlust, eine rasche Ermüdbarkeit, plötzlich einsetzende Blasen-/Mastdarmstörungen (Urinverhalt, vermehrtes Wasserlassen, Inkontinenz), Gefühlsstörungen in der Perianalgegend oder zunehmende ausgeprägte neurologische Defizite (Lähmung, Sensibilitätsstörung) der Extremitäten sind einige Beispiele für Red Flags.

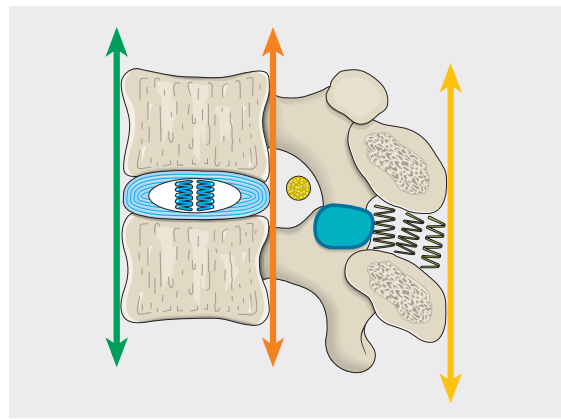
Rückenschmerzen bei Sportlern können häufig durch wiederholte Überlastungssituationen eine Therapieresistenz mit sich bringen. Ein solcher Verlauf birgt das Risiko, dass eine ursprünglich rein lokale entzündliche biomechanische Ursache, die zum akuten Schmerz geführt hat, durch die repetitive Überlastung leichter chronifizieren kann.

Studien zur Schmerzchronifizierung haben gezeigt, dass insbesondere kognitiv-emotionale und verhaltensbezogene Merkmale für den Krankheitsverlauf beim Rückenschmerz eine entscheidende Rolle spielen. Die eventuell daraus resultierenden psychosozialen Risikofaktoren werden als „Yellow Flags“ bezeichnet und sind für den Übergang von akuten zu chronischen Verläufen von zentraler Bedeutung. Sie sollten daher möglichst frühzeitig durch ein entsprechendes Screening bzw. ggf. durch eine vertiefende psychologische Schmerzanamnese erfasst werden [9].

Hierbei haben sich verschiedene Fragebögen etabliert, die zum Teil auch für die Bestimmung der Schmerzqualität geeignet sind. Diese sind z. B. der Avoidance-Endurance Questionnaire (AEQ), der Athlete Fear Avoidance Questionnaire (AFAQ), der Heidelberger Schmerzfragebogen oder der PainDETECT Score.

Das Avoidance-Endurance-Modell (AEM) ist ein biopsychosoziales Schmerzmodell, das die Schmerzverarbeitung beschreibt. Hasenbring und Verbunt beschreiben drei maladaptive Wege der Schmerzverarbeitung, die mit einem erhöhten Risiko zur Schmerzchronifizierung einhergehen. Dies konnte an Patienten mit Rückenschmerzen bestätigt werden [13].

Vor allem im Leistungssportbereich, wo Karriere in der Regel an oberster Stelle steht und somit ein enormer Druck vorherrscht, können verschiedene Lebensumstände einen negativen Einfluss auf die Leistung der Athleten



► **Abb. 1** Seitenansicht eines Wirbelsäulensegmentes: diskoligamentäres Gleichgewicht zwischen Bandscheibe (blaue Federn im Bandscheibenkern, Nucleus pulposus) und Muskelbandverbindung der Dornfortsätze (grüne Federn, Ligamentum interspinale). Vorderes Längsband (grüne Linie), hinteres Längsband (orange Linie) und Ligamentum supraspinale (gelbe Linie) ergänzen die Funktionseinheit. Die Wirbelgelenke (hellblaue Fläche) mit deren Kapseln (dunkelblaue Umrandung) bilden den Drehpunkt der Einheit. Im Foramen intervertebrale treten die Spinalnervenwurzeln aus dem Wirbelkanal (gelber Kreis) aus. (Quelle: T. Theodoridis; grafische Umsetzung Thieme Gruppe)

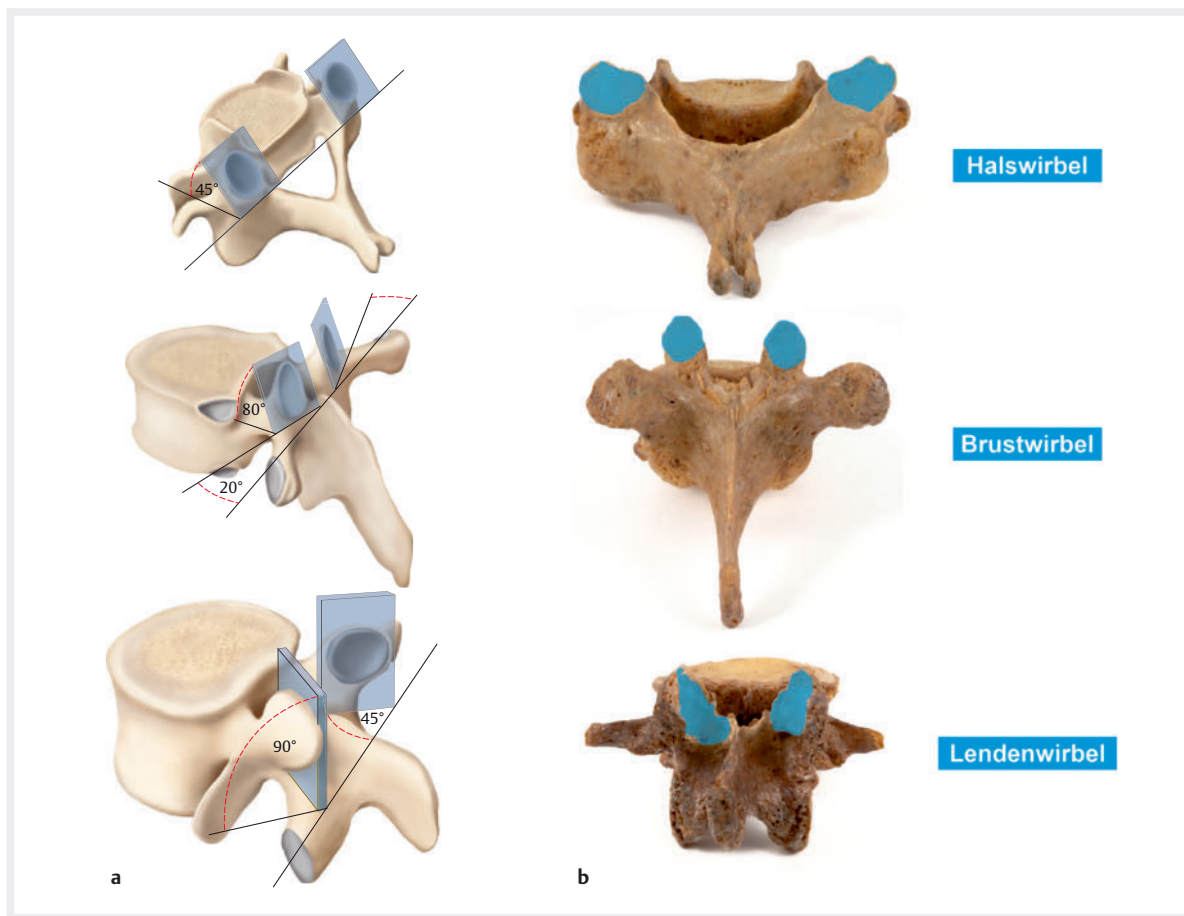
ausüben, die Rehabilitation verzögern und insgesamt die Heilungsphase verhindern [6]. Dazu gehören z. B. familiäre und berufliche Probleme, finanzielle Schwierigkeiten, Depressivität, schmerzbezogene Kognitionen (z. B. Katastrophisieren, Angst-Vermeidungsüberzeugungen), passives Schmerzverhalten (Schon- und Angst-Vermeidungsverhalten), überaktives Schmerzverhalten sowie die Neigung zur Somatisierung.

Spezieller Teil

Neuroanatomisch-biomechanische Aspekte der Wirbelsäule bei Sportlern

Die Wirbelsäule stellt zum einen ein stützendes Achsenorgan dar und lässt zum anderen mit ihrer „schlangenartigen“ Architektur Bewegungen in 24 Einzelsegmenten zu. Um diesen zwei unterschiedlichen und sich widersprechenden Anforderungen gerecht zu werden, hat die Wirbelsäule beim Menschen im Laufe der Evolution eine Anpassung an den aufrechten Gang durch Ausbildung der sog. Doppel-S-Krümmung in der *Sagittalebene* erfahren (HWS-Lordose, BWS-Kyphose, LWS-Lordose, Kreuzbein-Kyphose).

In der *Frontalebene* steht die Wirbelsäule vertikal und in symmetrischer Stellung beim beidbeinigen Stand, da die Spannkraften (Muskeln, Bänder), die auf die Wirbelsäule wirken, insgesamt ausgeglichen sind. In der Standbeinphase (Gehen, Laufen, Springen), wenn das Körpergewicht nur auf einem Bein lastet, kippt das Becken zur Spielbeinseite. Gesteuert vom Zentralnervensystem stellen die Muskelzü-



► **Abb. 2** Übersicht eines Hals-, Brust- und Lendenwirbels zur Veranschaulichung der Facettengelenkstellung in den verschiedenen Wirbelsäulenetagen. Die Facettengelenke stehen fast horizontal in der Halswirbelsäule, dachziegelartig in der Brustwirbelsäule und eher senkrecht in der Lendenwirbelsäule. **a** Schematische Darstellung (Quelle: Hochschild J. Strukturen und Funktionen begreifen. 5. Aufl. Stuttgart: Thieme; 2019). **b** anatomische Präparate (Quelle: T. Theodoridis)

ge ihre Spannung automatisch dementsprechend ein, so dass dann die Wirbelsäule in der Ansicht von hinten ebenfalls eine doppel-S-förmige Krümmung zeigt. Dabei ist der LWS-Abschnitt zur Spielbeinseite konvex, der BWS-Abschnitt konkav und der HWS-Abschnitt wieder konvex gekrümmt [10]. Dies begünstigt u. a. die Entwicklung eines asymmetrischen Muskelkorsetts, z. B. bei Sportarten mit Betonung einer Standbeinseite (z. B. in der Absprungphase bei vielen Leichtathletikdisziplinen), aber auch in Rückschlagsportarten (z. B. Tennis, Tischtennis, Badminton und Squash), wo eine Schlagarmseite dominiert.

Bewegungssegment

Das Zusammenwirken zweier benachbarter Wirbelkörper mit der Zwischenwirbelscheibe (Bandscheibe) und dem dazwischen angespannten Bandapparat ergibt eine Funktionseinheit, die man als Bewegungssegment bezeichnet (► **Abb. 1**). Zu dem Bandapparat gehören das vordere und hintere Längsband, die Ligamenta supra- und intraspinala sowie das gelbe Bogenband (Ligamentum flavum). Die Bandscheibe wirkt dabei quasi als Stoßdämpfer zwischen den Wirbelkörpern. Neben der Bandscheibe sind die beiden Wirbelbogengelenke die zwei weiteren druck-

aufnehmenden Strukturen (Facettengelenke). Voraussetzung für eine ungestörte Funktion im Bewegungssegment ist, dass Bandscheibe und Bandapparat in einem sog. diskoligamentären Gleichgewicht zueinander stehen [10][7].

Kuslich und Ulstrom führten 1991 eine außergewöhnliche Studie durch. Sie stimulierten die verschiedenen Gewebestrukturen im Bewegungssegment während lumbaler Wirbelsäulenoperationen, die in Lokalanästhesie erfolgten, und registrierten dabei die Schmerzempfindlichkeit. Schmerzen ließen sich vor allem in der Haut und an der komprimierten Nervenwurzel provozieren, gefolgt vom äußeren Anulus fibrosus (äußere Schicht der Bandscheibe) und dem hinteren Längsband. Bandansätze und Wirbelgelenkkapseln waren seltener schmerzempfindlich. Als völlig schmerzunempfindlich erwiesen sich Ligamentum flavum, Lumbalfaszie, Lamina, Facettenknorpel und nicht komprimierte Nervenwurzeln [20][29].

Facettengelenke

Die kleinen Wirbelgelenke (Facettengelenke), als Drehpunkte des Wirbelsäulensegmentes, bestimmen die Rich-

tung der Bewegung. Die Stellung der Facettengelenkflächen ist in jedem Wirbelsäulenabschnitt unterschiedlich. An der Halswirbelsäule stehen die Facettengelenkflächen zur Erleichterung der Rotationsfähigkeit fast horizontal. An der Brustwirbelsäule dagegen sind die Facettengelenkflächen, zur Förderung der Seitneigung, dachziegelartig schräg gestellt. Die Wirbelgelenkflächen der Lendenwirbel haben schließlich eine nahezu senkrechte Stellung, um eine möglichst große Beuge- und Streckbeweglichkeit zu ermöglichen (► **Abb. 2**). Wirbelgelenkschmerzen sind auf eine Nozizeptorerregung in den Wirbelgelenkkapseln zurückzuführen. Im Sport sind sog. reversible Funktionsstörungen der Facettengelenke sehr häufig. Durch die meist beim Sport geforderte Hypermobilität der Wirbelsäule entstehen oft solche Funktionsstörungen, die auch als Blockierungen bezeichnet werden. Aber auch eine Hypomobilität einzelner Wirbelsäulensegmente kann zu funktionellen Störungen führen. Gekennzeichnet sind diese klinisch durch lokale Beschwerden meist einhergehend mit einer schmerzhaften Muskelverspannung und einer Bewegungseinschränkung. Die Ursache kann direkt mechanisch sein, wie z. B. beim Anheben eines Gewichts in einer Seitrotationsstellung der Wirbelsäule, aber auch nervös reflektorisch. Die Facettengelenkkapseln werden von den hinteren Ästen der Spinalnerven (als Nervenpaar zur Versorgung der Muskulatur und der sensiblen Qualitäten) versorgt. Kommt es zu einer Veränderung der Spannung der Gelenkkapseln, wird dies im Rückenmark registriert und bei Überschreiten einer bestimmten Reizschwelle als Befehl zur Kontraktion an die das Gelenk überziehende Muskulatur zurückgegeben. Somit hat jede funktionelle Störung Auswirkungen auf den Spannungszustand der tiefen und oberflächlichen Muskulatur sowie auf das zugehörige Hautareal [10].

Spinalnerv

Der aus motorischen, sensiblen und sympathischen Bestandteilen gemischte Spinalnerv teilt sich bei seinem Austritt aus dem Foramen intervertebrale in einen vorderen Ast (Ramus ventralis), einen hinteren Ast (Ramus dorsalis) und einen Ast, der u. a. die inneren Hüllen des Rückenmarks versorgt (Ramus meningeus). Der Ramus ventralis stellt den umfangreichen Teil des Spinalnervs dar. Er versorgt die vordere Körperregion, die Gliedmaßen und ist für die dermatombezogenen Wurzelreizsyndrome verantwortlich. Der Ramus dorsalis zieht dagegen zur Haut und zu den Muskeln im Rückengebiet. Außerdem gibt er, wie oben beschrieben, Zweige an die äußere Facette des Wirbelgelenks und dessen Kapsel ab.

Eine für die Schmerzentstehung bedeutungsvolle Wetterecke im Bewegungssegment stellt die Gegend um das Foramen intervertebrale dar. Dies gilt vor allem für die unteren Abschnitte der Hals- und Lendenwirbelsäule. Aufgrund der anatomischen Verhältnisse kann es hier zu mechanischen Irritationen der sensiblen Ramus-meningeus-Fasern in der Wirbelgelenkkapsel, im hinteren Längsband und in der Spinalnervenwurzel selbst kommen. Schmerz-



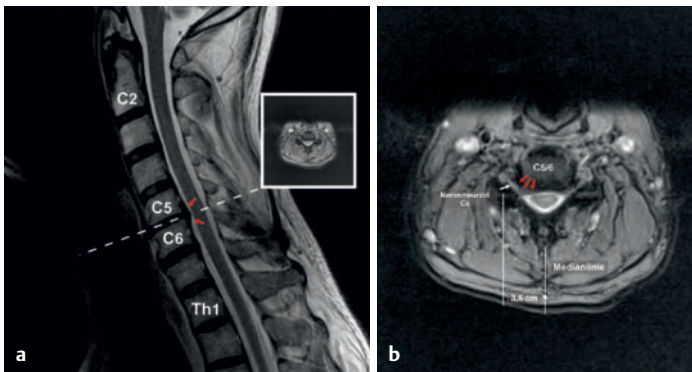
► **Abb. 3** Typische Kopfhaltung mit Rotation der Halswirbelsäule bei der sog. „Upa“ im Brazilian Jiu-Jitsu. Bei dieser „Grappling“-Technik versucht der Athlet (untere Person), sich aus einer unvorteilhaften Position zu befreien, indem er mit der gesamten Wirbelsäule eine Brücke (Bridge, Upa) ausführt. Dabei wird die Halswirbelsäule explosiv in eine ausgeprägte Reklinations- und Rotationsstellung gebracht. Die Schulter-Nacken-Muskulatur, die zervikalen Facettengelenke und die nervalen Strukturen sind dabei teilweise über mehrere Sekunden einer extremen Belastung ausgesetzt. (Quelle: T. Theodoridis)

auslösend wirken Bandscheibenverlagerungen mit Druck auf das hintere Längsband oder/und auf die Spinalnervenwurzel. Diese Schmerzen werden als primär *diskogen* bezeichnet. Dabei ist das Ausmaß der Deformierung nicht so entscheidend, sondern eher der Zeitraum, in dem die Deformierung entsteht. Eine kleine Bandscheibenprotrusion kann z. B. massive Schmerzen hervorrufen, wenn sie plötzlich entsteht und lediglich minimalen Kontakt mit druckempfindlichen Nozizeptoren im hinteren Längsband oder in der Nervenwurzel aufnimmt [29][19].

Segmentale Syndrome werden nach der betroffenen Spinalnervenwurzel bezeichnet.

An der *Halswirbelsäule* gibt es 7 Halswirbel und 8 zervikale Rückenmarksegmente. Die Zahl kennzeichnet dabei gleichzeitig den unteren Wirbelkörper des betroffenen Segmentes. Beim C6-Syndrom ist die Bandscheibe C5/6, beim C7-Syndrom die Bandscheibe C6/7 betroffen. Die Wurzel C8 tritt durch das Foramen intervertebrale C7/Th1 aus.

In der *Brustwirbelsäule* versorgen die ventralen Äste des thorakalen Spinalnervs als Nn. intercostales die Interkostalmuskulatur, die Kostotransversalgelenke, die Pleura parietalis und die Brustkorbhaut. Bei Reizungen der thorakalen Spinalnerven entsteht eine sog. *Interkostalneuralgie*. Schmerzsyndrome an der Brustwirbelsäule spielen im Vergleich zu denen an Hals- und Lendenwirbelsäule eine untergeordnete Rolle. Dies gilt sowohl für die Frequenz als auch für die Schwere der Krankheitserscheinungen. Lediglich 2% aller schmerzhaften Wirbelsäulensyndrome betreffen die Brustwirbelsäule [29].



► **Abb. 4** Sagittal-mediane Schnittebene (► **Abb. 4a**) in der Magnetresonanztomografie (MRT) der HWS mit leichter Bandscheibenprotrusion (rote Pfeile) im Segment C5/6. Erst in der Transversalebene (► **Abb. 4b**) ist die lateral-rechtsparamediane Lage der Dorsalvorwölbung sichtbar. Es kommt zu einer leichten Verlagerung mit Kompression der Nervenwurzel C6 (rote Pfeile). Unter Zuhilfenahme von digitalen Messtools kann man für eine geplante interventionelle Therapie sowohl die Einstichstelle (3,5 cm lateral der Medianlinie) als auch die Einstichtiefe bis zum Erreichen der Nervenwurzel C6 messen. (Quelle: T. Theodoridis)

In der *Lendenwirbelsäule* streckt sich das untere Ende des Rückenmarks mit seiner Spitze nur bis zum 1.–2. Lendenwirbelkörper. Die Spinalnerven verlaufen eine längere Strecke im Subarachnoidalraum und treten weiter kaudal in ihrem zugehörigen Foramen intervertebrale aus dem Wirbelkanal aus. Die lumbalen Nervenwurzeln werden nur in den beiden unteren Segmenten durch Bandscheiben tangiert, daher ist die Gefahr einer diskogenen Kompression hier am größten. Ein Bandscheibenvorfall der *Bandscheibe L4/5* bedrängt in erster Linie die Wurzel *L5*. Bei einem großen lateralen bzw. kranial verschobenen Prolaps in dieser Höhe kann auch die *L4*-Wurzel komprimiert werden. Anders sieht es im Zwischenwirbelabschnitt *L5/S1* aus. Hier können, auch bei einem kleineren lateralen Vorfall, sogar die Wurzeln *L5* und *S1* gleichzeitig komprimiert sein [34].

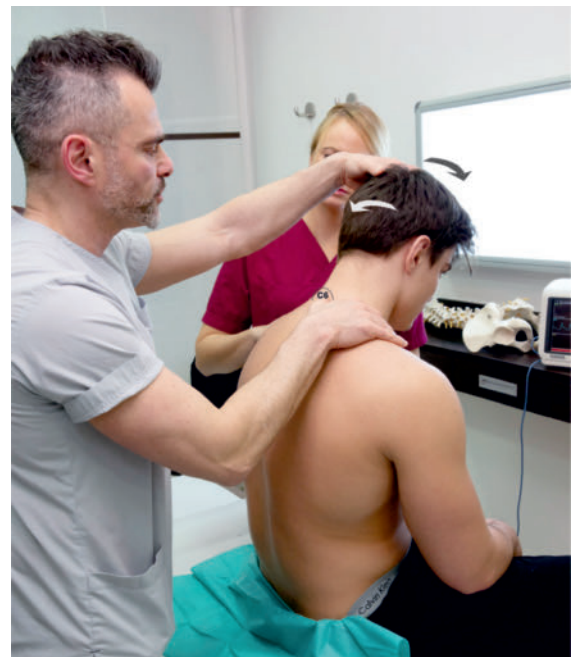Injektionstechniken

Im folgenden Abschnitt werden anhand von Kasuistiken bei Athleten aus dem Bereich Kampfsport, Handball, Kraftdreikampf und Crossfit die wichtigsten landmarken-gestützten interventionellen Injektionstechniken dargestellt.

Halswirbelsäule (HWS)

Kasuistik 1 – Kampfsport, Bandscheibenprotrusion C5/6, zervikales Facettensyndrom

Klinik Profiatlet (► **Abb. 3**) aus dem Kampfsportbereich (Brazilian Jiu-Jitsu, Ne Waza) mit akuten lokalen HWS-Beschwerden und seit 3 Wochen zunehmenden Ausstrahlungen mit Gefühlsstörungen in den rechten Arm. Die Schmerzausstrahlung erfolgt über den lateralen Oberarm, entlang des radialen Unterarms bis in den Daumen. Einschränkung der HWS-Beweglichkeit, insbesondere bei der Reklination und Rechtsseitneigung. Keine neurologischen Ausfälle. Die Laborergebnisse sind unauffällig.

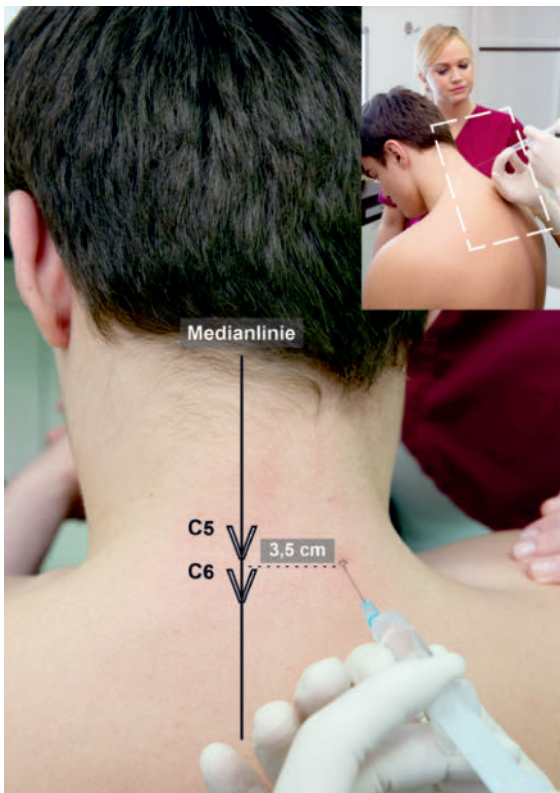

► **Abb. 5** Vorbereitung einer zervikalen Spinalnervenanalgesie am sitzenden Patienten. Sauerstoffsättigung und Herzfrequenz werden überwacht. Eine medizinische Fachassistenz führt ein ständiges verbales Monitoring mit dem Patienten durch. Zur sicheren Ermittlung und Palpation der unteren zervikalen Dornfortsatzspitzen wird am sitzenden Patienten ein „Flexion-Extension-Test“ an der HWS durchgeführt. Mit der Daumenbeere wird zunächst der vermutete Dornfortsatz C7, dann der C6 und anschließend der C5 palpirt. Jedes Mal werden eine Kopfvorneigung und Kopfrückneigung durchgeführt. Die Position der Dornfortsatzspitze C7 bleibt dabei als einzige unverändert tastbar. Die kranial gelegenen Dornfortsatzspitzen von C6 und C5 verschieben sich bei der Kopfrückneigung nach ventral und sind nicht mehr unter der Daumenbeere zu tasten. Somit lassen sich die unteren zervikalen Dornfortsatzspitzen zuverlässig identifizieren. (Quelle: T. Theodoridis)

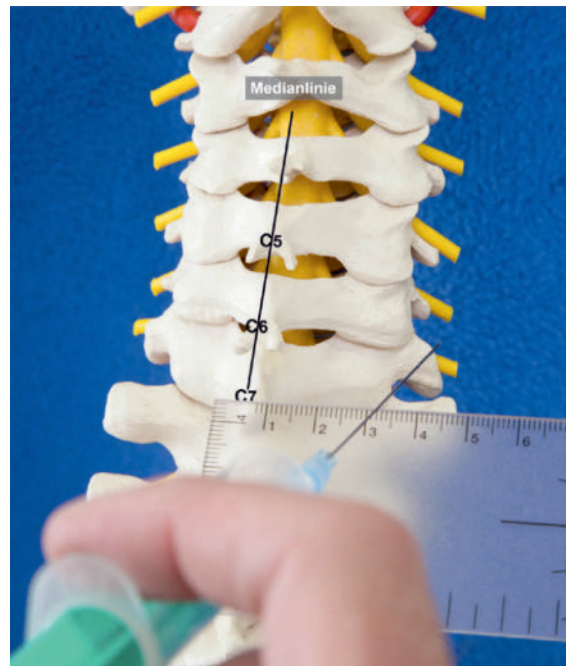
MRT Umschriebene rechtslaterale und paramediane Dorsalvorwölbung der Bandscheibe C5/6 bei geringer Signal- und leichter Höhenminderung (► **Abb. 4a**). Kompression der Nervenwurzel C6 mit Verlagerung. Leichte Facettensyndromhypertrophie C5/6. Keine Zeichen einer zervikalen Myelopathie (► **Abb. 4b**).

Diagnose Akutes radikuläres C6-Syndrom rechts mit Sensibilitätsstörungen bei rechtslateraler und paramedianer Bandscheibenprotrusion C5/6. Lokales rechtsbetontes Zervikalsyndrom mit Facettenirritation C5/6.

Zervikale Spinalnervenanalgesie (CSPA) Aufgrund der therapieresistenten Brachialgie rechts besteht die Indikation zur Durchführung einer zervikalen Spinalnervenanalgesie der Nervenwurzel C6 rechts. Die CSPA wird im Sitzen bei ca. 30° Flexion der HWS und seitlich herunterhängenden Armen durchgeführt. Ein Kreislaufmonitoring ist erforderlich. Als Orientierungspunkte dienen die Dornfortsätze



► **Abb. 6** Nadellage bei einer Wurzelinfiltration C6 rechts am Patienten. Zunächst senkrechter Einstich der 8 cm langen Kanüle mit aufgesetzter Spritze (5 ml Lokalanästhetikum 0,5%). Der Einstich erfolgt hier 3,5 cm lateral der Medianlinie und auf der halben Distanz zwischen den Dornfortsätzen C5 und C6. (Quelle: T. Theodoridis)

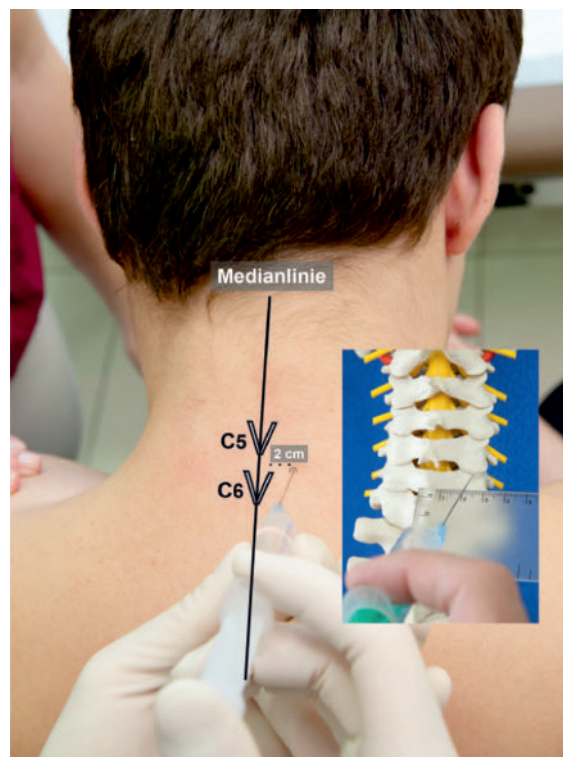


► **Abb. 7** Endgültige Nadellage bei einer zervikalen Spinalnervenanalgesie C7 rechts am Skelettmodell. Die Nervenwurzel C7 erreicht man 3,5–4 cm lateral der Medianlinie zwischen C6 und C7. Die Wurzel liegt kraniolateral am Rand des lateralen Wirbelbogenanteils. (Quelle: T. Theodoridis)

von C5, C6 und C7. Diese können in einer sog. Flexion-Extension-Technik [34] sicher identifiziert werden (► **Abb. 5**).

Die Einstichstelle liegt 3–4 cm lateral der Medianlinie und auf hälftiger Distanz zwischen zwei Dornfortsätzen, d. h. für die Wurzel C6 zwischen C5/6 (► **Abb. 6**), für die Wurzel C7 zwischen C6/7 (► **Abb. 7**) und für die Wurzel C8 zwischen C7 und TH1. Eine 8 cm lange Kanüle mit aufgesetzter Spritze mit 5 ml Lokalanästhetikum (z. B. Mepivacain 0,5%) wird zunächst senkrecht in die Tiefe vorgeschoben, bis sie auf die knöchernen Seitenmassen der Halswirbelbögen trifft. Die Nadelspitze wird dann nach oben außen an der seitlichen Knochenbegrenzung vorbeigeführt und erreicht direkt die betroffene Nervenwurzel. Während der Injektion signalisiert der Patient oft einen Schulterblattschmerz und unter Umständen einen spinal-segmental ausstrahlenden Schmerz in den Arm [29].

Zervikale Facetteninfiltration (Fac zervik) Indikation zur zervikalen Facetteninfiltration bei noch anhaltender lokaler und pseudoradikulärer Symptomatik rechtsbetont mit Irritation vor allem des Facettenkomplexes C5/6 (► **Abb. 8**). Bei der Facetteninfiltration erfolgt die Ausschaltung von Nozizeptoren in den Wirbelgelenkkapseln. Besonders gut sprechen die vom Ramus dorsalis des Spinal-



► **Abb. 8** Topografie und Nadellage bei einer Facetteninfiltration C5/6 rechts am Patienten und am Skelettmodell. Die zervikalen Facettenkomplexe der unteren Halswirbelsäule liegen 2 cm lateral zwischen den Dornfortsätzen. (Quelle: T. Theodoridis)



► **Abb. 9** Körperhaltung beim Handball. Um eine maximale Abwurfgeschwindigkeit zu realisieren, befindet sich die Wirbelsäule während der Abwurfphase am Ende der Ausholbewegung in einer starken Bogenspannung. Dabei kommt es zu einer Verwringung zwischen Becken und Oberkörper, kombiniert mit einer Hyperextension und einer Lateralflexion mit Rotation der Wirbelsäule zur Wurfseite hin. Diese asymmetrische einseitige mechanische Belastung betrifft in diesem Fall die Brustwirbelsäule am meisten. (Quelle: T. Theodoridis)

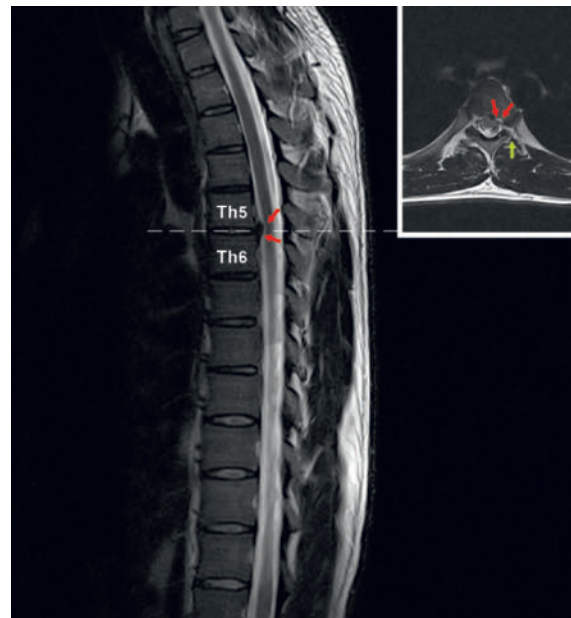
nerv ausgehenden Schmerzen an, die in die Gegend zwischen den Schulterblättern projiziert werden. Die dorsalen Anteile der zervikalen Wirbelgelenke erreicht man durch Vorschieben einer 6–8 cm langen Kanüle, 2 cm *paravertebral*, jeweils *in der Mitte* zwischen den Dornfortsätzen C5/6 und C6/7. Diese lordotischen Segmente sind die häufigste Ursache pseudoradikulärer Beschwerden im Zervikalbereich [29].

Verlauf Insgesamt erfolgten bei unserem Kampfsportler 4 zervikale Spinalnervenanalgesien und 2 zervikale Facetteninfiltrationen. Die Behandlung wurde ambulant über eine Dauer von 10 Tagen durchgeführt. Die medikamentöse Behandlung mit Analgetika und Antiphlogistika, die bereits vor Durchführung der interventionellen Therapie eingenommen wurden, konnte nach der zweiten Injektion abgesetzt werden. Mit einem moderaten Training konnte am 4. Behandlungstag begonnen werden. Nach dem 10. Behandlungstag konnte das volle Trainingsprogramm absolviert werden. Der Patient war komplett beschwerdefrei. Eine Kontrolluntersuchung nach 4 Wochen ergab keinerlei Einschränkungen.

Brustwirbelsäule (BWS)

Kasuistik 2 – Handball, Bandscheibenprotrusion Th5/6, thorakales Facettensyndrom

Klinik Seit ca. 5–6 Wochen klagt ein Handballer (► **Abb. 9**) über lokale linksbetonte BWS-Beschwerden, hauptsächlich



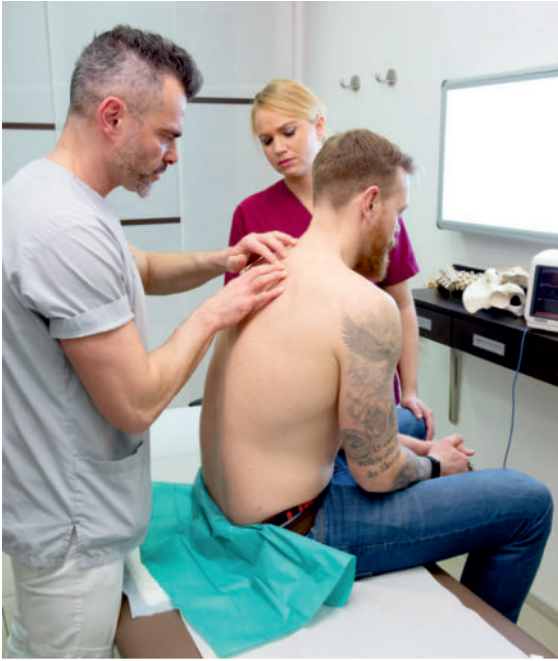► **Abb. 10** Sagittal-mediane Schnittebene mit Transversalausschnitt im Segment Th5/6 (kleines Bild) in der Magnetresonanztomografie (MRT) der BWS. Darstellung eines kleinen linksparamedianen intraspinalen Prolapses in Höhe Th5/6 (rote Pfeile), der über 4 mm leichtgradig auf die BWK-5-Hinterkante kranial disloziert ist. Konsekutive mittelgradige Neuroforamenstenose Th5/6. Leichte Facettenhypertrophie Th5/6 (grüner Pfeil). Steilstellung von Th7 bis Th12. (Quelle: T. Theodoridis)

zwischen den Schulterblättern, aber teilweise bis in den linken Brustkorb. Eine Verletzung bzw. ein Verhebetauma war nicht bekannt. Bei der Anamneseerhebung äußert sich der Patient außerdem wie folgt: „Seit ca. 10 Tagen fühlt es sich so an, als ob ich Herzschmerzen habe. Trainieren ist seit 4 ½ Wochen nicht mehr möglich, selbst mein Alltag ist stark eingeschränkt.“

Die kardiologische Untersuchung ergab keinen pathologischen Befund. Bei der klinischen Untersuchung fand sich eine eingeschränkte Beweglichkeit in der mittleren BWS, vor allem bei der Linksrotation und Linkseitneigung. Der ausstrahlende Schmerz entlang des linken Rippenbogens, in der Mitte des Brustkorbes, ließ sich durch die Linksrotation provozieren bzw. verstärken. Es fanden sich keine neurologischen Ausfälle. Die Laborergebnisse zeigten keinen pathologischen Befund.

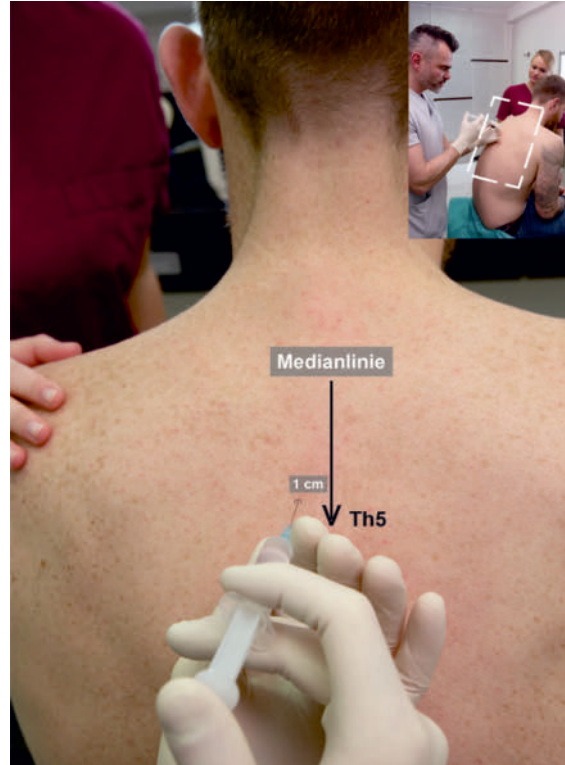
MRT Links paramedian kleiner intraspinaler Prolaps, der über 4 mm leichtgradig auf die BWK-5-Hinterkante umgeschlagen ist mit konsekutiver mittelgradiger Neuroforamenstenose. Leichte Facettenhypertrophie Th5/6 (► **Abb. 10**).

Diagnose Gemischt radikuläres Th5- und Th6-Syndrom links bei linksparamedianem kranial sequestriertem Prolaps Th5/6 mit Pseudostenokardien. Lokales Thorakalsyndrom mit Facettenirritation Th5/6.



► **Abb. 11** Vorbereitung einer thorakalen Facetteninfiltration am sitzenden Patienten. Sauerstoffsättigung und Herzfrequenz werden überwacht. Eine medizinische Fachassistenz führt ein ständiges verbales Monitoring mit dem Patienten durch. Die Orientierung an diesem Wirbelsäulenabschnitt beginnt mit der Betrachtung der topografischen Lage der Scapula im Verhältnis zur Brustwirbelsäule. Anschließend erfolgt ein bimanuelles Aufsuchen der Dornfortsatzspitzen C7, Th3 und Th7. Palpationstechnik und Palpationsdruck variieren teilweise gleichzeitig in beiden Händen. (Quelle: T. Theodoridis)

Thorakale Facetteninfiltration (Fac thorakal) Indikation zur thorakalen Facetteninfiltration Th5/6 links bei noch anhaltenden starken lokalen Beschwerden links mit Irritation vor allem des Facettenkomplexes Th5/6. Zuvor erfolgten 2 thorakale Spinalnervenanalgesien der Nervenwurzel Th5 und Th6 links mit Rückläufigkeit der radikulären Symptomatik. Bei der thorakalen Facetteninfiltration erfolgt die Ausschaltung von Nozizeptoren in den Wirbelgelenkkapseln. Die Injektion wird am sitzenden Patienten mit leicht kyphosierter BWS und seitlich herunterhängenden Armen durchgeführt. Ein Kreislaufmonitoring ist erforderlich. Als Orientierungspunkte bei allen Interventionen an der Brustwirbelsäule dienen die Dornfortsätze von C7, Th3 und Th7 (► **Abb. 11**). Zur Palpation und sicheren Ermittlung der Dornfortsatzspitzen Th3 und Th7 orientiert man sich zunächst an der topografischen Lage der Scapula im Verhältnis zur Brustwirbelsäule. Der Dornfortsatz Th3 findet sich in Höhe des Angulus medialis an der Scapula. Das ist der dreieckige Beginn der Spina scapulae. Von diesem Punkt aus wird medial über der Margo medialis nach außen lateral bis zur unteren Begrenzung der Scapula palpirt, dem Angulus inferior. Auf dieser Höhe findet sich der Dornfortsatz Th7. Anschließend erfolgen die Palpation, Identifikation und Markierung der restlichen thorakalen Dornfortsatzspitzen [34].



► **Abb. 12** Nadellage bei einer Facetteninfiltration Th5/6 links am Patienten. Senkrechter Einstich der 8 cm langen Kanüle mit aufgesetzter Spritze (5 ml Lokalanästhetikum 0,5%). Der Einstich erfolgt streng 1 cm lateral der Medianlinie in Höhe der Dornfortsatzoberkante Th5. Der Kapsel-Knochen-Kontakt ist in diesem Fall nach 5 cm erreicht. (Quelle: T. Theodoridis)

Die Einstichstelle liegt streng 1 cm *paraspinal* der Dornfortsatzoberkante. Die dorsalen Anteile der thorakalen Wirbelgelenke erreicht man durch vertikales Vorschieben einer 6–8 cm langen Kanüle bis zum Knochen-Kapsel-Kontakt (► **Abb. 12**). Für die Injektion reichen 2,5–5 ml eines niedrigkonzentrierten Lokalanästhetikums (z. B. Mepivacain 0,5%) aus. Beim schlanken Patienten erreicht man die Facette bereits nach 3–4 cm, bei kräftigeren Patienten sollte die Nadellänge mindestens 8 cm betragen. Während der Injektion signalisiert der Patient oft den typischen ausstrahlenden Schmerz [29].

Verlauf Insgesamt erfolgten bei unserem Handballer 2 thorakale Spinalnervenanalgesien und 2 thorakale Facetteninfiltrationen. Die Behandlung wurde ambulant über eine Dauer von 6 Tagen durchgeführt. Eine begleitende orale Medikation mit Muskelrelaxantien wurde prophylaktisch für weitere 7 Tage nach der letzten Facetteninfiltration eingenommen. Das Training konnte bereits am 3. Behandlungstag fortgesetzt werden. Insgesamt war der Patient nach 4 durchgeführten Injektionen komplett schmerzfrei. Die Pseudostenokardien („falsche Herzschmerzen“) sind nach der zweiten Injektion nicht mehr aufgetreten. Bei einer Kontrolluntersuchung nach 3 Monaten war der Patient weiterhin völlig beschwerdefrei.



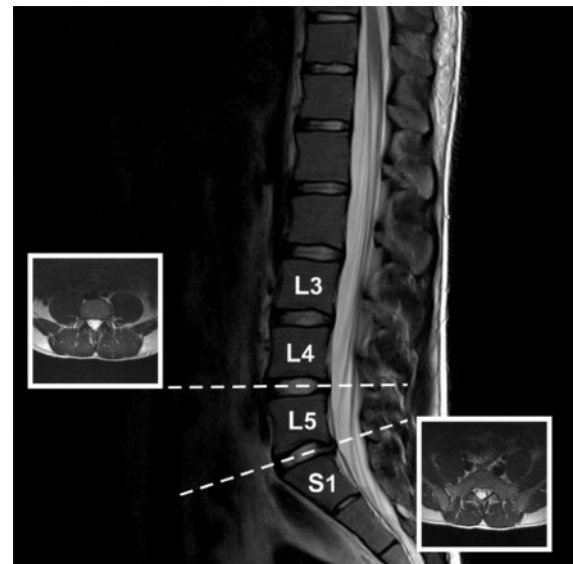
► **Abb. 13** Als Disziplin des Kraftdreikampfs, einer Wettkampfsportart der Schwerathletik, ist das Kreuzheben eine hochkomplexe Ganzkörperübung, bei der mehrere Muskelgruppen intensiv belastet werden. Dabei werden sehr hohe Lasten bewegt. **a** Korrekte Startposition beim Kreuzheben (Deadlift). Die Stange befindet sich über der Mitte der Füße. Man geht in die Knie, bis die Schienbeine die Langhantel berühren. Dabei schieben sich die Knie vor die Stange, die Schulterblätter befinden sich direkt über der Stange und die Schultern etwas davor. Der Rücken bleibt dabei gerade. Bei der anschließenden Aufwärtsbewegung wird das Gewicht entlang den Schienbeinen und Oberschenkeln nach oben gezogen. Bevor die Stange die Knie passiert, ändert sich nur der Winkel im Kniegelenk. Der Winkel zwischen Oberkörper und Boden bleibt bis zum endgradigen Aufrichten des Oberkörpers so lange wie möglich gleich. **b** Um schwere Verletzungen vor allem der Lendenwirbelsäule zu verhindern, ist es unabdingbar, schon bei der Startposition die Bildung eines Rundrückens zu vermeiden. (Quelle: T. Theodoridis)

Lendenwirbelsäule (LWS)

Kasuistik 3 – Kraftdreikampf, akute lumbale Facettenfunktionsstörung, ISG-Irritation

Klinik Athlet aus dem Kraftdreikampfbereich (► **Abb. 13**), international als Powerlifting bekannt, mit wiederkehrenden lokalen und pseudoradikulären LWS-Beschwerden rechts mit jetzt zunehmender Tendenz. Die Einnahme von Antiphlogistika erfolgt seit einigen Wochen regelmäßig. Physiotherapeutische und manualtherapeutische Behandlungen bringen nur kurzfristig Linderung. Bei der Untersuchung kann der Patient seine Schmerzangspunkte genau im Bereich der Kreuzbein-Darmbein-Fuge und der lumbalen Rückenstreckmuskeln rechts lokalisieren. Ferner klagt er über eine Ausstrahlung ins rechte Gesäß bis in den dorsalen rechten Oberschenkel. Die klinische Untersuchung zeigt einen rechtsbetonten Hartspann der Rückenstreckmuskeln mit bewegungseingeschränkter Rechtsseitneigung und Reklination ab 5°. Positives Vorlaufphänomen in Höhe S1 rechts. Der Hyperabduktionsaußenrotationstest (4er-Zeichen) rechts ist ebenfalls positiv. Es finden sich beidseits keine positiven Ischiasdehnungszeichen. Der Reflexstatus ist seitengleich mittellebhaft. Die Motorik ist ohne pathologischen Befund. Sämtliche Laborergebnisse sind unauffällig.

MRT Minimale Protrusion im Segment L5/S1 ohne wesentliche Wurzelkompression. Leichte Facettenhypertrophie L4/5 und L5/S1. Im Bereich der Kreuzbein-Darmbein-

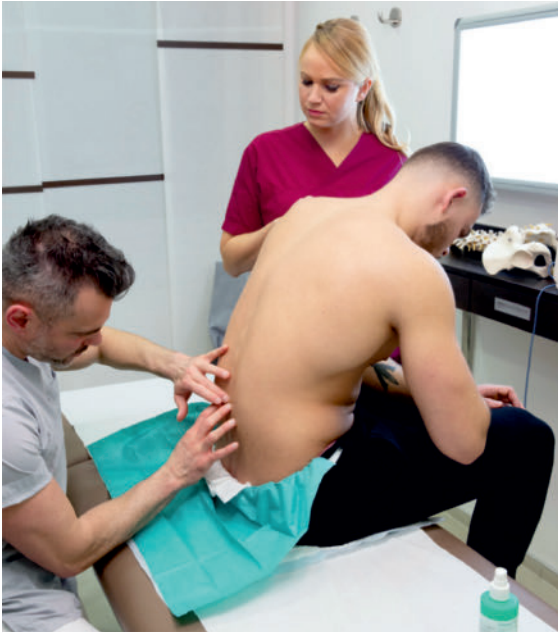


► **Abb. 14** Sagittal-mediane Schnittebene mit jeweils 2 Transversalausschnitten der Segmente L4/5 (kleines Bild links) und L5/S1 (kleines Bild rechts) in der Magnetresonanztomografie (MRT) der LWS. Darstellung einer minimalen Protrusion im Segment L5/S1 ohne Wurzelkompression. Die Facettengelenke zeigen lediglich eine leichte Facettenhypertrophie ohne Ergussbildung. Ansonsten findet sich ein unauffälliger Befund. (Quelle: T. Theodoridis)

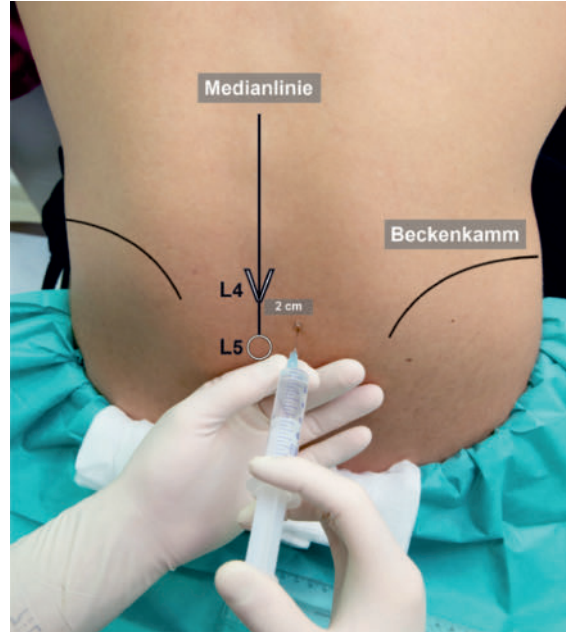
Gelenke finden sich keine pathologischen Veränderungen. Die restlichen Bandscheiben sind intakt (► **Abb. 14**).

Diagnose Rezidivierendes lokales und pseudoradikuläres Lumbalsyndrom rechts mit lumbaler Facettenfunktionsstörung L4/5 und L5/S1 rechts. Aktivierte Nozizeptorreizung am dorsalen Bandapparat des rechten Sakroiliakgelenkes mit Irritation und rezidivierenden Blockierungen.

Lumbale Facetteninfiltration (Fac lumbal) Indikation zur lumbalen Facetteninfiltration L4/5 und L5/S1 rechts. Sie liegen im Versorgungsgebiet der dorsalen Äste der L5- und S1-Wurzel. Eine Dauerirritation des Ramus dorsalis lässt eine neuralgiebestimmte Komponente entstehen, wenn Schmerzen ohne Segmentbezug in die proximalen Abschnitte der unteren Extremitäten ausstrahlen, etwa in die Gesäßregion [29]. Bei der lumbalen Facetteninfiltration erfolgt die Ausschaltung von Nozizeptoren in den Wirbelgelenkkapseln. Die Injektion wird am sitzenden Patienten mit leicht kyphosiertem Oberkörper durchgeführt. Ein Kreislaufmonitoring ist erforderlich (► **Abb. 15**). Als Orientierungspunkte bei allen Interventionen an der Lendenwirbelsäule dienen die Beckenkämme, die Dornfortsätze von L3, L4, L5 und S1 und der obere hintere Darmbeinstachel (Spina iliaca posterior superior/SIPS). Als „intercrestal line“, auch bekannt als Tuffier's Line oder Jacoby's Line, bezeichnet man eine horizontale Linie, die beide Darmbeinkämme verbindet. Sie durchquert in der Regel den Dornfortsatz L4 [34].



► **Abb. 15** Vorbereitung einer lumbalen Facetteninfiltration am sitzenden Patienten. Sauerstoffsättigung und Herzfrequenz werden überwacht. Eine medizinische Fachassistenz führt ein ständiges verbales Monitoring mit dem Patienten durch. Die Orientierung an diesem Wirbelsäulenabschnitt beginnt mit dem Aufsuchen der Beckenkämme und der SIPS. Anschließend erfolgt ein bimanuelles Aufsuchen der Dornfortsatzspitzen L3, L4, L5 und S1. Palpationstechnik und Palpationsdruck variieren teilweise gleichzeitig in beiden Händen. In Höhe der Beckenkämme findet sich in der Regel der Dornfortsatz L4. (Quelle: T. Theodoridis)



► **Abb. 16** Nadellage bei einer Facetteninfiltration L4/5 rechts am Patienten. Senkrechter Einstich der 8 cm langen Kanüle mit aufgesetzter Spritze (5–10 ml Lokalanästhetikum 0,5%). Der Einstich erfolgt hier 2 cm lateral der Medianlinie und auf der halben Distanz zwischen den Dornfortsätzen L4 und L5. (Quelle: T. Theodoridis)

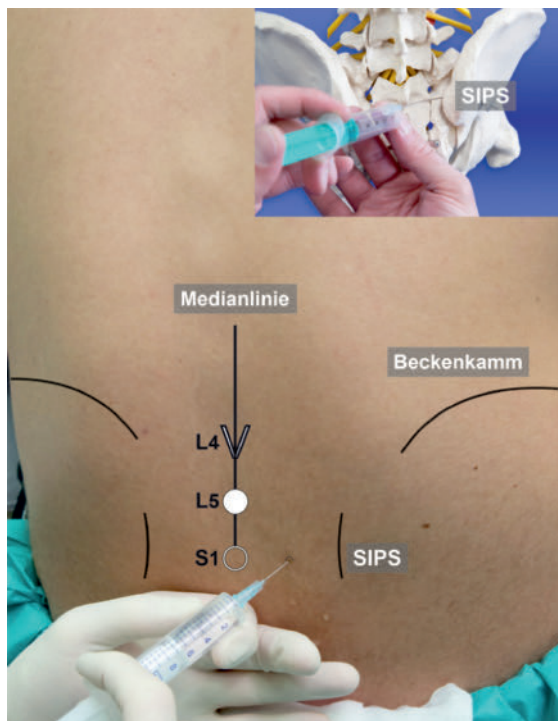
Die dorsalen Anteile der lumbalen Wirbelgelenke (Knochen-Kapsel-Kontakt) erreicht man durch senkrecht Vorschieben einer 8 cm langen Kanüle 2 cm (Facetten L3/4 u. L4/5) bzw. 2,5 cm (Facetten L5/S1) lateral der Medianlinie auf der halben Distanz zwischen den jeweiligen Dornfortsätzen. Für die Injektion pro Segment reichen 2,5–5 ml eines niedrigkonzentrierten Lokalanästhetikums (z. B. Mepivacain 0,5%) aus (► **Abb. 16**). Während der Injektion signalisiert der Patient oft den typischen ausstrahlenden Schmerz [29].

Ligamentäre Infiltration am Iliosakralgelenk (ISG-Block) Indikation zur ligamentären Infiltration am Iliosakralgelenk rechts. Die Innervation der Iliosakralgelenke und des mächtigen dorsalen Bandapparates in diesem Bereich zieht aus den dorsalen Wurzeln von S1 bis S3. Das sind feine Äste von den Stämmen der Nn. clunium medii.

Bei der ligamentären Infiltration am Iliosakralgelenk erfolgt die Ausschaltung von gereizten Nozizeptoren an den Übergängen vom Band zum Knochen am dorsalen Bandapparat der Sakroiliakalgelenke und an den Ansätzen des Ligamentum iliolumbale. Die Injektion wird am sitzenden Patienten mit leicht kyphosiertem Oberkörper durchgeführt. Ein Kreislaufmonitoring ist erforderlich. Der Einstich

erfolgt in der *Mittellinie* in Höhe der gleichseitigen *SIPS* und des *Dornfortsatzes S1* in einem Winkel von ca. 45° nach *lateral* zum Hautniveau. Die Kanüle sollte mindestens eine Länge von 8 cm haben. Für die Injektion reichen 5–10 ml eines niedrigkonzentrierten Lokalanästhetikums (z. B. Mepivacain 0,5%) aus (► **Abb. 17**).

Verlauf Insgesamt erfolgten bei unserem Kraftdreikampfsportler 3 lumbale Facetteninfiltrationen bei L4/5 und L5/S1 sowie 3 ligamentäre Infiltrationen des dorsalen ISG-Bandapparates rechts. Die Behandlung wurde ambulant über eine Dauer von 12 Tagen durchgeführt. Die akute Phase konnte rasch beherrscht werden. Die orale antiphlogistische Medikation konnte bereits nach der ersten Injektion abgesetzt werden und war zu keinem Zeitpunkt während der interventionellen Behandlung nötig. Das Training konnte ebenfalls frühzeitig in vollem Umfang durchgeführt werden. Bei unserem Athleten muss allerdings abgewartet werden, ob die Beschwerdefreiheit, die nach den Interventionen eingetreten ist, auch belastungsstabil bleibt. Bei häufigerem Wiederauftreten der Beschwerdesymptomatik wäre ein sog. „Medial Branch Block“ indiziert. Dabei geht es um die diagnostische selektive Nervenblockade der dorsalen Äste der Spinalnerven (auch „Medial Branches“ genannt). Dieses Verfahren erfolgt dann immer unter Durchleuchtung. Bei kontrollierten positiven „Medial Branch Blocks“ wäre dann die Radiofrequenz-Denervation indiziert. Dabei werden die dorsalen Äste mittels Hitze koaguliert, um langfristig die Schmerzweiterleitung zu unterbrechen. Ähnliches gilt für die Kreuzbein-Darmbein-Regi-



► **Abb. 17** Nadellage bei der ISG-Infiltration rechts am Patienten und am Skelettmodell. Die Kanüle sollte mindestens eine Länge von 8 cm haben. Die Einstichstelle befindet sich exakt in der Mittellinie in Höhe der gleichseitigen SIPS und des Dornfortsatzes S1. Der Einstich erfolgt in einem Winkel von ca. 45° nach lateral zum Hautniveau. Das Lokalanästhetikum ggf. mit dem Zusatz eines Kortikosteroids wird nach Erreichen des dorsalen Bandapparates (Kapsel-Knochen-Kontakt) nach kranial und kaudal verteilt. (Quelle: T. Theodoridis)

on. Abhängig vom weiteren Verlauf bzw. von der Häufigkeit des Wiederauftretens der Beschwerden sollte immer individuell entschieden werden, ob zunächst erneut eine Serie von strahlenfrei durchgeführten Injektionen erfolgen sollte. Unser Sportler war jedenfalls bei der Kontrolluntersuchung 10 Wochen nach der letzten Intervention weiterhin schmerzfrei.

Lendenwirbelsäule (LWS)

Kasuistik 4 – Crossfit, Bandscheibenvorfall L5/S1, akute Radikulopathie S1

Klinik Eine Crossfit-Wettkampfsportlerin (► **Abb. 18**) klagt seit einigen Wochen über Rückenbeschwerden. Unter der Einnahme von Analgetika und Antiphlogistika tritt keine wesentliche Besserung ein. Das betreuende Physiotherapie-Team kann teilweise eine leichte Linderung erzielen. In den letzten 6 Tagen kam es zu einer akuten Verschlechterung der Beschwerdesymptomatik mit neu aufgetretenen akuten Ausstrahlungen und Gefühlsstörungen im rechten Bein. Bei der klinischen Untersuchung fällt eine leichtgradige Fußaußenrandheberschwäche (Kraftgrad 4-/5) auf der linken Seite auf. Die Schmerzausstrahlung erfolgt auf der rechten Seite über den dorsalen Ober- und Unterschenkel, entlang des Fußaußenrandes über



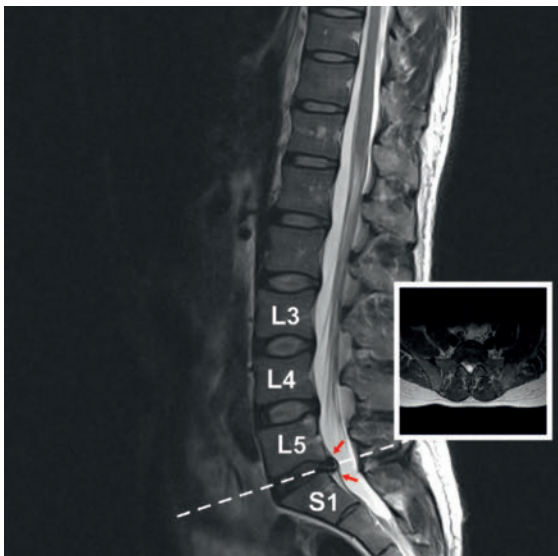► **Abb. 18** Typische Haltung einer Crossfit-Athletin bei der Durchführung eines Kipping Ring Muscle-Up. Der Körper wird durch ein Vorwärts-rückwärts-Schwingen an den Ringen wie ein Bogen rückwärtig gespannt. Es kommt zu einer Hyperlordose der Lendenwirbelsäule. Aus dieser dynamischen Endbewegung (sog. Superman-Hang-Position) kann der nächste Kipping Muscle-Up gestartet werden. Der Muscle-Up als Turnelement gilt unter den Crossfit-Athleten als ein wichtiges Ziel im gesamten Trainingsprozess. Dabei müssen Athleten sich hochziehen, den Oberkörper über die Ringe bringen und mit vollständig gestreckten Armen eine Dip-Position halten. In der Regel werden bei Wettkämpfen größere Wiederholungszahlen abverlangt. Diese Übung kann sowohl „strict“ (aus reiner Kraft) als auch mithilfe eines starken Schwungs an den Ringen durchgeführt werden. Diese „Kipping-Technik“ stellt eine kraftsparende und effizientere Variante dar. (Quelle: T. Theodoridis)

die Fußsohle bis in die Kleinzeh. Auf der linken Seite findet sich lediglich ein proximales Schmerzband bis zur linken Gesäßhälfte. Einschränkung der LWS-Beweglichkeit, insbesondere bei der Reklination und Rechtsseitneigung mit deutlichem Lumbalspasmus. Der Achillessehnenreflex (ASR) ist links abgeschwächt und rechts lebhaft auslösbar. Das Lasègue-Zeichen, als Ischiasdehnungstest, ist rechts bei 30° und links bei 60° positiv. Die Laborparameter sind unauffällig.

MRT Sehr breitflächiger intraspinaler Prolaps im Segment L5/S1, der geringfügig nach kaudal gerichtet ist. Ausläufer bis in beide Neuroforamina mit Rezessusstenosen beidseits. Diskrete, breitflächige dorsale Protrusion im Segment L4/5 mit leichter beidseitiger Facettendegeneration (► **Abb. 19**).

Diagnose Akutes radikuläres S1-Syndrom rechts und proximales radikuläres S1-Syndrom links bei NPP L5/S1 bds. mit Kompression der S1-Wurzel bds. und Fußaußenrandheberschwäche links Kraftgrad 4-/5.

Lumbale Spinalnervenanalgesie (LSPA) Indikation zur lumbalen Spinalnervenanalgesie in die foraminoartikulä-

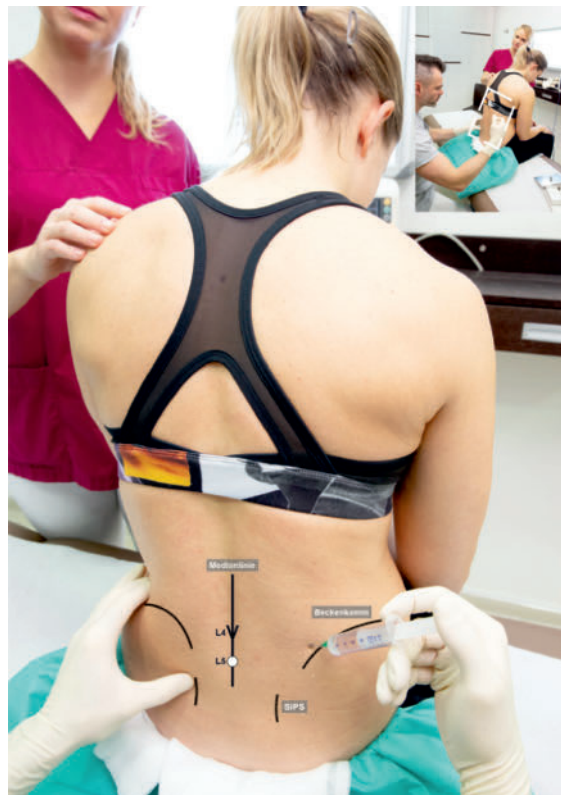

► **Abb. 19** Sagittal-mediane Schnittebene mit einem Transversalausschnitt des Segmentes L5/S1 (kleines Bild rechts) in der Magnetresonanztomografie (MRT) der LWS. Darstellung eines breitbasigen, leicht kaudal sequestrierten Prolapses im Segment L5/S1 mit deutlicher Wurzelkompression S1 beidseits, links stärker als rechts. Die Facettengelenke zeigen eine leichte Hypertrophie im Segment L5/S1 und eine leichte Degeneration im Segment L4/5 ohne Ergussbildung. (Quelle: T. Theodoridis)

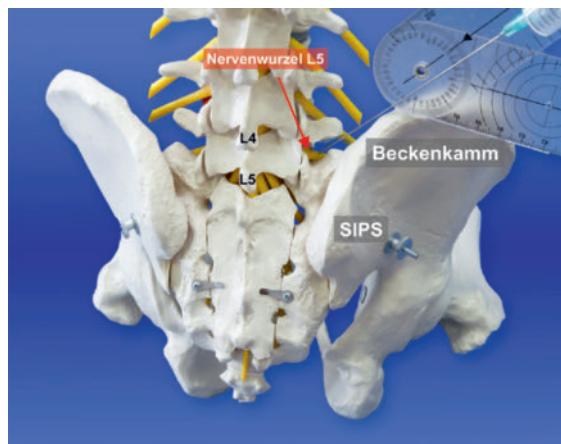re Region L5/S1 rechts. Die LSPA wird im Sitzen mit leicht kyphosiertem Oberkörper durchgeführt. Ein Kreislaufmonitoring ist erforderlich. Als Orientierungspunkte dienen, wie bei allen Interventionen an der Lendenwirbelsäule, die Beckenkämme, die Dornfortsätze von L3, L4, L5 und der obere hintere Darmbeinstachel (Spina iliaca posterior superior/SIPS). Die Einstichstelle liegt 8 cm lateral der Medianlinie in Höhe der „intercrestal line“, der Verbindungslinie zwischen den Darmbeinkämmen [34]. Die Nadellänge beträgt 12 cm. Je nach betroffener Wurzel wählt man dann in einer 60°-Winkelposition in der Vertikalebene verschiedene Winkelgrade. Für die Wurzel L3 ist die Winkeleinstellung 0° (horizontaler Einstich), für die Wurzel L4 30° in der Vertikalebene und für die Wurzel L5 50–60° in der Vertikalebene (► **Abb. 20**). Die Nadel wird bis zum Knochenkontakt eingeführt und liegt dann an der seitlichen Facette, unmittelbar neben dem Foramen intervertebrale bzw. an der Wirbelkörperseitenwand im entsprechenden Bewegungssegment (► **Abb. 21**). Hier verlaufen neben dem R. ventralis die abgehenden Äste des Ramus dorsalis, Ramus meningeus und Ramus communicans zum Grenzstrang [29].

Für die Injektion pro Segment reichen 5–10 ml eines niedrigkonzentrierten Lokalanästhetikums (z. B. Mepivacain 0,5%) aus. Während der Injektion signalisieren die Patienten oft den typischen ausstrahlenden Schmerz.

Epidurale perineurale Injektion (Epi-peri) Indikation zur epiduralen perineuralen Injektion im Segment L5/S1 rechts. Nach der Durchführung der lumbalen Spinalnerven-

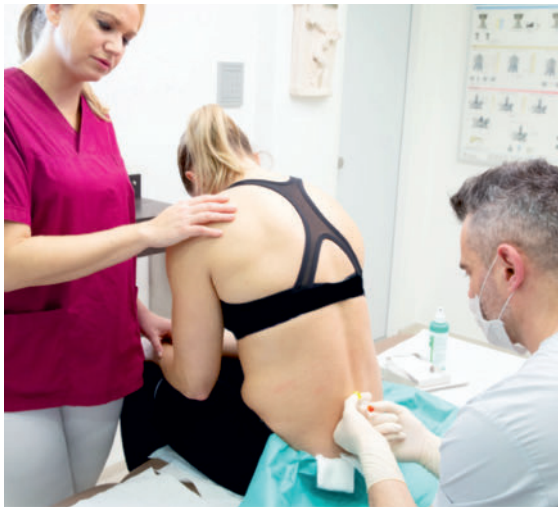

► **Abb. 20** Durchführung einer lumbalen Spinalnervanalgesie (LSPA) am Patienten in die foramoartikuläre Region L5/S1 rechts. Ablenkung des Patienten durch Hautkneifen auf der gegenüberliegenden Seite (Gate Control), auch bei der letzten Phase der LSPA. (Quelle: T. Theodoridis)

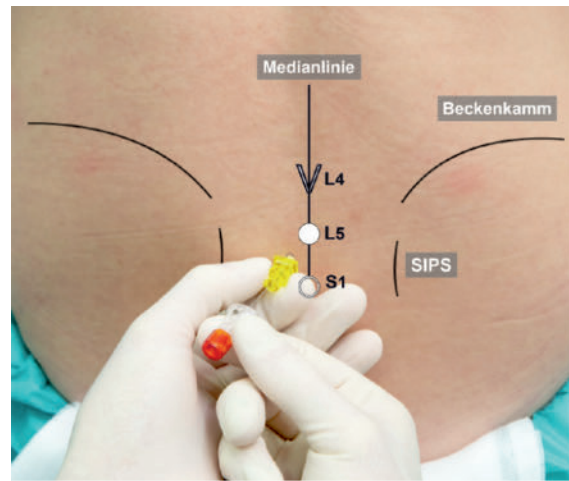


► **Abb. 21** Nadellage bei Infiltration der foramoartikulären Region L5/S1 am Skelettmodell. Die foramoartikuläre Region L5/S1 mit der austretenden L5-Wurzel und der weiter medial traversierenden S1-Wurzel findet sich zwischen dem Unterrand des Querfortsatzes L5 und dem Oberrand des Kreuzbeins. (Quelle: T. Theodoridis)

analgesien bei unserer Athletin kam es zu einer kompletten Remission der proximalen Ausstrahlung und der leichtgradigen Fußaußenrandheberschwäche links. Auf der rechten Seite waren noch 30% Beinbeschwerden vorhanden.



► **Abb. 22** Konstellation von Patientin, Behandler und Assistentin bei Durchführung einer epiduralen perineuralen Injektion. Die Patientin erreicht eine vermehrte Kyphosierung, um einen erweiterten interlaminären Zugang zu ermöglichen. Verbales Monitoring und Körperkontakt durch die Assistentin. (Quelle: T. Theodoridis)



► **Abb. 23** Endgültige Nadellage des Doppelnadelsystems (Führungskanüle gelb, 29G-Kanüle rot) bei der epiduralen perineuralen Injektion im Segment L5/S1 rechts am Patienten. Der Zugang erfolgt von links (kontralateral), die 29-G-Feinkanüle liegt in der Tiefe im anterolateralen Epiduralraum zwischen L5- und S1-Wurzel rechts. (Quelle: T. Theodoridis)

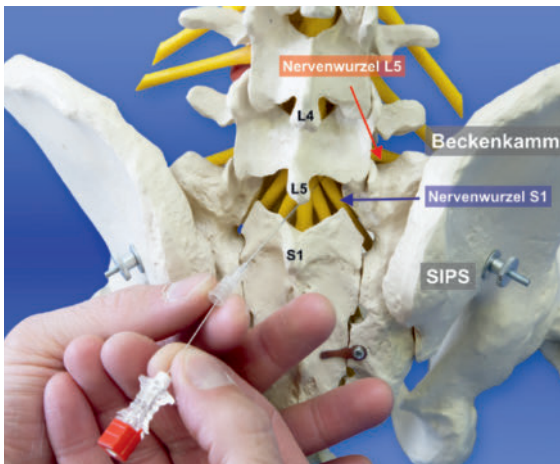
Den direkten epiduralen Zugang zu den Nervenwurzeln L5 und S1 erreicht man am besten durch einen dorsalen interlaminären Zugang im Segment L5/S1 mit schräger Stichrichtung in den anterolateralen Epiduralraum [34][29]. Die Injektion wird am sitzenden Patienten durchgeführt. Ein Kreislaufmonitoring ist erforderlich (► **Abb. 22**). Als Orientierungspunkte dienen wiederum die Beckenkämme, die Dornfortsätze von L3, L4, L5 und S1 und der obere hintere Darmbeinstachel (Spina iliaca posterior superior/SIPS). Eine kurze Introducer-Kanüle (Führungskanüle) wird 1 cm kaudal und 1 cm kontralateral des Processus spinosus L5 in einem Winkel von 15–20° schräg bis zum Ligamentum flavum vorgeschoben [30]. Anschließend wird eine dünne 12 cm lange 29-G-Feinkanüle in die Führungskanüle eingeführt, bis der anterolaterale Epiduralraum erreicht wird (► **Abb. 23**). Vorteile dieser Technik sind einerseits das geringe Volumen [28], welches appliziert wird (ca. 1 ml), und andererseits die Tatsache, dass sowohl die *traversierende* S1-Wurzel im Segment L5/S1 als auch die *austretende* L5-Wurzel im lateralen Anteil des Foramen intervertebrale L5/S1 behandelt werden können (► **Abb. 24**). Diese Technik mit dem Doppelnadelsystem ist äußerst schonend und verursacht keine Schäden an Dura und Nerven.

Verlauf Insgesamt erfolgten bei unserer Crossfit-Athletin 6 lumbale Spinalnervenanalgesien (4x rechts, 2x links), 3 Facetteninfiltrationen L4/5 und L5/S1 bds. sowie 2 epidurale perineurale Injektionen rechts. Die Behandlung wurde ambulant über eine Dauer von 16 Tagen durchgeführt. Begleitend wurden nervenwurzelentlastende physiotherapeutische Maßnahmen durchgeführt. Eine orale antiphlogistische und analgetische Medikation wurde bis zum 10. Behandlungstag eingenommen. Mit dem Training konnte unsere Athletin am 12. Behandlungstag beginnen,

nachdem die Ausstrahlung im Bein komplett rückläufig war. Die Fußaußenrandheberschwäche links bildete sich erfreulicherweise zurück. Sechs Wochen nach Abschluss der Behandlung stellte sich die Athletin erneut vor, diesmal wegen lokaler Beschwerden. Ihr Training konnte sie zwar in vollem Umfang durchführen, sie klagte aber immer wieder über lokale Beschwerden. Klinisch und neurologisch fanden sich beidseits keine Zeichen einer Nervenreizung. Nach Durchführung von insgesamt 3 kombinierten Facetten- und ISG-Infiltrationen in einem Zeitfenster von 6 Tagen war unsere Athletin beschwerdefrei. Abhängig vom zeitlichen Verlauf einer solchen bandscheibenbedingten Beschwerdesymptomatik wäre theoretisch auch an eine mikrochirurgische Intervention mit Entfernung des prolabierte Bandscheibengewebes zu denken. Eine operative Maßnahme sollte grundsätzlich möglichst vermieden werden, es sei denn, gravierende neurologische Ausfallerscheinungen machen eine Operation dringend erforderlich. Dazu gehören z. B. das Kaudas Syndrom oder ein kompletter Fallfuß. Aber auch eine über mehrere Wochen therapieresistente bandscheibenbedingte Ischialgie stellt eine relative OP-Indikation dar. Idealerweise sollte in solchen Fällen ein Wirbelsäulenspezialist konsultiert werden, der sowohl konservativ interventionell als auch operativ tätig ist. Im vorliegenden Fall war unsere Sportlerin bei einem Kontrolltermin nach 6 Monaten weiterhin beschwerdefrei.

Ergebnisse in der Literatur

In der internationalen Literatur gibt es zahlreiche Untersuchungen, die auf die Bedeutung der Wirbelgelenke bei der Entstehung von Rücken-/Beinschmerzen hinweisen [2][8][25][21][22]. Eine große Arbeit von Manchikanti et al. [23] mit weiteren 54 Autoren, die gleichzeitig die Guidelines der American Association of Interventional Pain Phy-



► **Abb. 24** Skelettmodell, Ansicht von dorsal. Position des Doppelnadelsystems mit Führungskanüle und 29-G-Feinkanüle im interlaminären Fenster L5/S1. Der Stichkanal weicht 15–20° von der sagittalen Medianlinie ab. Der Einstich erfolgt 1 cm kaudal und 1 cm kontralateral zur Dornfortsatzspitze L5. Die Introducer-Kanüle passiert in Höhe des Ligamentum interspinosum die Medianlinie. Die 29-G-Feinkanüle liegt in der Tiefe im anterolateralen Epiduralraum L5/S1 zwischen der L5- und S1-Wurzel rechts. (Quelle: T. Theodoridis)

sicians darstellt, zeugt von einer guten Evidenz bezüglich der diagnostischen Blockaden an den Facetten- und ISG-Gelenken sowie von einer befriedigenden bis guten Evidenz bei den therapeutischen Blockaden.

Die Studienlage bei den epiduralen Injektionen beim lumbalen Wurzelkompressionssyndrom zeigt vorwiegend positive Ergebnisse aus randomisierten kontrollierten Studien [24][36][3][5][14][15][16].

Zur epiduralen perineuralen Injektionstechnik mit dem Doppelnadelsystem gibt es insgesamt 3 Studien, alle mit einer positiven Evidenz. Verwendet wurden vorwiegend Lokalanästhetika mit Steroiden [18] oder aber auch Orthokin [1], ein vom Eigenblut hergestelltes Protein, als Antiphlogistikum oder Lokalanästhetikum allein [26][28].

Autorinnen/Autoren



Theodoros Theodoridis

Dr. med. Theodoros Theodoridis ist Facharzt für Orthopädie, Spezielle Orthopädische Chirurgie, Sportmedizin und Chirotherapie. Nach langjähriger Führung der Wirbelsäulenabteilung der Orthopädischen Universitätsklinik Bochum leitet er seit 2007 die Abteilung

für Minimalinvasive und Operative Wirbelsäulentherapie in der Viktoria Klinik Bochum und ist zudem in eigener Privatpraxis niedergelassen. Als leidenschaftlicher Sportler (Crossfit, Fitness und Wassersport) gibt er seine Expertise nicht nur durch seine zahlreichen wissenschaftlichen Werke, sondern auch durch seine umfangreiche praktische Erfahrung an Patienten und Kollegen weiter.

TAKE HOME MESSAGE

- Sportartspezifische Bewegungsformen mit problematischen Wirbelsäulenhaltungen, wiederholende dynamische Körperbewegungen mit Hyperextensionen verschiedener Wirbelsäulenabschnitte sowie die Wettkampfs- bzw. Trainingsdauer stellen ein hohes Risiko für Rückenschmerzen bzw. Radikulopathien dar.
- Die interventionelle Injektionstherapie an der Wirbelsäule hat einen hohen Stellenwert im Behandlungskonzept von Rückenschmerzen bei Sportlern und bringt häufig, allein durch den sofortigen Wirkungseintritt der Lokalanästhetika, die entscheidende Besserung.
- Abschwellende und entzündungshemmende Medikamente werden dabei lokal an den Ausgangspunkt der Nozizeption im Bewegungssegment appliziert, und somit wird die Primärstörung direkt beeinflusst.
- Radikuläre, pseudoradikuläre sowie lokale Wirbelsäulensyn-drome mit einer Korrelation zwischen klinischem und bildgebendem Befund stellen die Hauptindikationen dar.
- Die landmarkengestützten Techniken sind, in der Hand des Erfahrenen, genauso wirkungsvoll wie die bildgesteuerten Techniken, können aber im Vergleich, ohne größeren kostenintensiven apparativen und organisatorischen Aufwand, sicher und vor allem strahlenfrei (für Patient und Arzt) angewandt werden. Dadurch lässt sich auch eine erforderliche Injektionswiederholung einfacher planen und gestalten.
- Die interventionelle Injektionstherapie an der Wirbelsäule zählt zu den sichersten und wirksamsten Methoden der orthopädischen/unfallchirurgischen Schmerztherapie und kann insbesondere im Spitzensportbereich die erwünschte rasche Wiedereinsatzbereitschaft beschleunigen.

Korrespondenzadresse

Dr. med. Theodoros Theodoridis
Leitender Arzt Minimalinvasive und Operative Wirbelsäulentherapie
Viktoria Klinik Bochum
Orthopädische Privatpraxis
Viktoriastr. 66–70
44787 Bochum
E-Mail: info@dr-theodoridis.de

Literatur

- [1] Becker C, Heidersdorf S, Drewlo S et al. Efficacy of epidural perineural injections with autologous conditioned serum for lumbar radicular compression. An investor-initiated, prospective, double-blind, reference-controlled study. *Spine* 32, 2007; 17: 1803–1808
- [2] Carrera F. Lumbar facet injection in LBP and sciatica. *Radio-logy* 1980; 137: 661–664
- [3] Crette S, Leclair R, Marcoux S et al. Epidural corticosteroid injections for sciatica due to herniated nucleus pulposus. *N Engl J Med* 1997; 336: 1634–1640

- [4] Casser HR, Seddigh S, Rauschmann M. Acute lumbar back pain. Investigation, differential diagnosis and treatment. *Dtsch Arztebl Int* 2016 Apr; 113 (13): 223–234
- [5] Cuckler JM, Bernini PA, Wiesel SW et al. The use of steroids in the treatment of lumbar radicular pain. *J Bone Joint Surg Am* 1985; 67: 63–6
- [6] Fischerauer SF, Talaei-Khoei M, Bexkens R et al. What is the relationship of fear avoidance to physical function and pain intensity in injured athletes? *Clin Orthop Relat Res* 2018; 476: 754–763
- [7] Frisch H. Biomechanik des Wirbelsegments. In: *Programmierte Therapie am Bewegungsapparat*. Berlin, Heidelberg: Springer; 1996
- [8] Ghormley RK. Low back pain with special reference to the art. Facets with presentation of an operative procedure. *J Amer Med Ass* 1993; 101: 1773
- [9] Greitemann B, Schmidt R. Leitlinie zur konservativen, operativen und rehabilitativen Versorgung bei Bandscheibenvorfällen mit radikulärer Symptomatik. S2k Leitlinie der Deutschen Gesellschaft für Orthopädie und Orthopädische Chirurgie (DGOOC), der Sektion Wirbelsäule der Deutschen Gesellschaft für Orthopädie und Unfallchirurgie und der Deutschen Gesellschaft für Neurochirurgie (DGNC), AWMF 2020
- [10] Haaker R. Sportverletzungen – was tun? Prophylaxe und sportphysiotherapeutische Behandlung. Berlin, Heidelberg: Springer; 1996
- [11] Hanefeld C, Miebach T, Bulut D et al. Effects of lumbar spinal nerve analgesia on the cardiovascular system. *Z Orthop Ihre Grenzgeb* 2005; 143 (1): 86–90
- [12] Hanefeld C, Ohlgard P, Miebach T et al. Acute cardiovascular reactions to cervical nerve root infiltration. *Z Orthop Ihre Grenzgeb* 2006; 144 (1): 27–32
- [13] Hasenbring MI, Verbunt JA. Fear-avoidance and endurance related responses to pain: New models of behavior and their consequences for clinical practice. *Clin J Pain* 2010; 26: 747–753
- [14] Klenerman C, Greenwood R, Davenport HT et al. Lumbar epidural injection in the treatment of sciatica. *Brit J Rheumatol* 1984; 23: 35–8
- [15] Koes BW, Scholten RJ, Mens JM, Bouter LM. Efficacy of epidural steroid injections for low back pain and sciatica: A systematic review of randomised clinical trials. *Pain* 1995; 63: 279–288
- [16] Koes BW, Scholten RJ, Mens JM, Bouter LM. Epidural steroid injections for low back pain and sciatica: An updated systematic review of randomised clinical trials. *Pain Digest* 1999; 9: 241–247
- [17] Krämer J, Blettner M, Hammer P. Bildgesteuerte Injektionstherapie an der Lendenwirbelsäule. *Dtsch Arztebl* 2008; 105 (34–35): 596–598
- [18] Krämer J, Ludwig J, Bickert U et al. Lumbar epidural perineural injection: a new technique. *Eur Spine J* 1997; 6: 357–61
- [19] Krämer R, Matussek J, Theodoridis T. Bandscheibenbedingte Erkrankungen. Stuttgart: Thieme; 2014
- [20] Kuslich SD, Ulstrom CL, Michael CJ. The tissue origin of low back pain and sciatica: A report of pain response to tissue stimulation during operations on the lumbar spine using local anesthesia. *Orthop Clin North Am* 1991; 22 (2): 181–7
- [21] Manchikanti L, Pampati VS, Pakanati RR et al. The prevalence of facet joint pain in chronic low back pain. *Pain Physician* 1999; 2: 59–64
- [22] Manchikanti L, Singh V, Rivera J et al. Prevalence of cervical facet joint pain in chronic neck pain. *Pain Physician* 2002; 5: 243–249
- [23] Manchikanti L, Abdi S, Atluri S et al. An update of comprehensive evidence-based Guidelines for interventional techniques in chronic spinal pain. Part II: Guidance and recommendations. *Pain Physician* 2013; 6: 49–283
- [24] McQuay H, Moore A. Epidural corticosteroids for sciatica. In: *An evidence-based resource for pain relief*. The Bath Press Ltd: Bath; 1998: 216–218
- [25] Moran R, O'Connell D, Walsh MG. The diagnostic value of facet injections. *Spine* 1988; 13: 1407–1410
- [26] NG L, Chaudhary N, Sell P. The efficacy of corticosteroids in periradicular infiltration for chronic radicular pain. *Spine* 30, 2005; 8: 857–62
- [27] Strohmeier M. Injektionen. In: Locher H, Casser HR, Strohmeier M, Grifka J, Hrsg. *Spezielle Schmerztherapie der Halte- und Bewegungsorgane*. Stuttgart: Thieme; 2011: 171–183
- [28] Teske W, Zirke S, Nottenkämper J et al. Anatomical and surgical study of volume determination of the anterolateral epidural space nerve root L5/S1 under the aspect of epidural perineural injection in minimal invasive treatment of lumbar nerve root compression. *European Spine J* 2011; Juni 20: 537–541
- [29] Theodoridis T, Krämer J. Injektionstherapie an der Wirbelsäule. Manual und Atlas. Stuttgart: Thieme; 2017
- [30] Theodoridis T, Mamarvar R, Krämer J et al. Einstichwinkel bei der epidural-perineuralen Injektion an der Lendenwirbelsäule. *Z Orthop Unfall* 2009; 147 (1): 65–8
- [31] Theodoridis T. Stellenwert der Injektionstherapie bei degenerativen Erkrankungen der Lendenwirbelsäule: *Orthopäde* 2012; 41: 94–99
- [32] Theodoridis T. Injektionstherapie an der Wirbelsäule ohne Bildsteuerung. *Orthopäde* 2007; 36: 73–86
- [33] Theodoridis T, Neu J. Erkenntnisse über die Injektionstherapie an der Wirbelsäule aus norddeutschen Schlichtungsverfahren. In: Theodoridis T, Krämer J. *Injektionstherapie an der Wirbelsäule*. Manual und Atlas. Stuttgart: Thieme; 2017: 104–105
- [34] Theodoridis T, Randel U, Georgallas C. Landmarkengestützte Injektionstechniken an der Wirbelsäule. *OUP* 2019; 8: 528–539
- [35] Trompeter K, Fett D, Brüggemann G-P et al. Prevalence of back pain in elite athletes. *Dtsch Z Sportmed* 2018; 69: 240–246
- [36] Watts RW, Silagy CA. A meta-analysis on the efficacy of epidural corticosteroids in the treatment of sciatica. *Anaesth Intens Care* 1995; 23: 564–569
- [37] Willburger R, Knorth H, Haaker R. Nebenwirkungen und Komplikationen der Injektionsbehandlung bei degenerativen Erkrankungen der Wirbelsäule. *Z Orthop* 2005; 143: 170–174

Bibliografie

DOI <https://doi.org/10.1055/a-1203-7068>

Sportphysio 2020; 8: 169–184

© Georg Thieme Verlag KG Stuttgart · New York
ISSN 2196-5951

DR. MED. THEODOROS THEODORIDIS



ORTHOPÄDISCHE PRIVATPRAXIS

Facharzt für Orthopädie
Spezielle Orthopädische Chirurgie
Sportmedizin - Chirotherapie

Lehrbeauftragter der
RUHR UNIVERSITÄT BOCHUM



**VIKTORIA KLINIK
BOCHUM**

PRIVATE FACHKLINIK FÜR ORTHOPÄDIE
UND ORTHOPÄDISCHE CHIRURGIE

SPORTKLINIK VIKTORIA

Leitender Arzt
**Minimalinvasive und operative
Wirbelsäulentherapie**



Viktoriastr. 66-70 | 44787 Bochum

Telefon +49 234 33 89 878

www.dr-theodoridis.de | info@dr-theodoridis.de



